



Swallowing

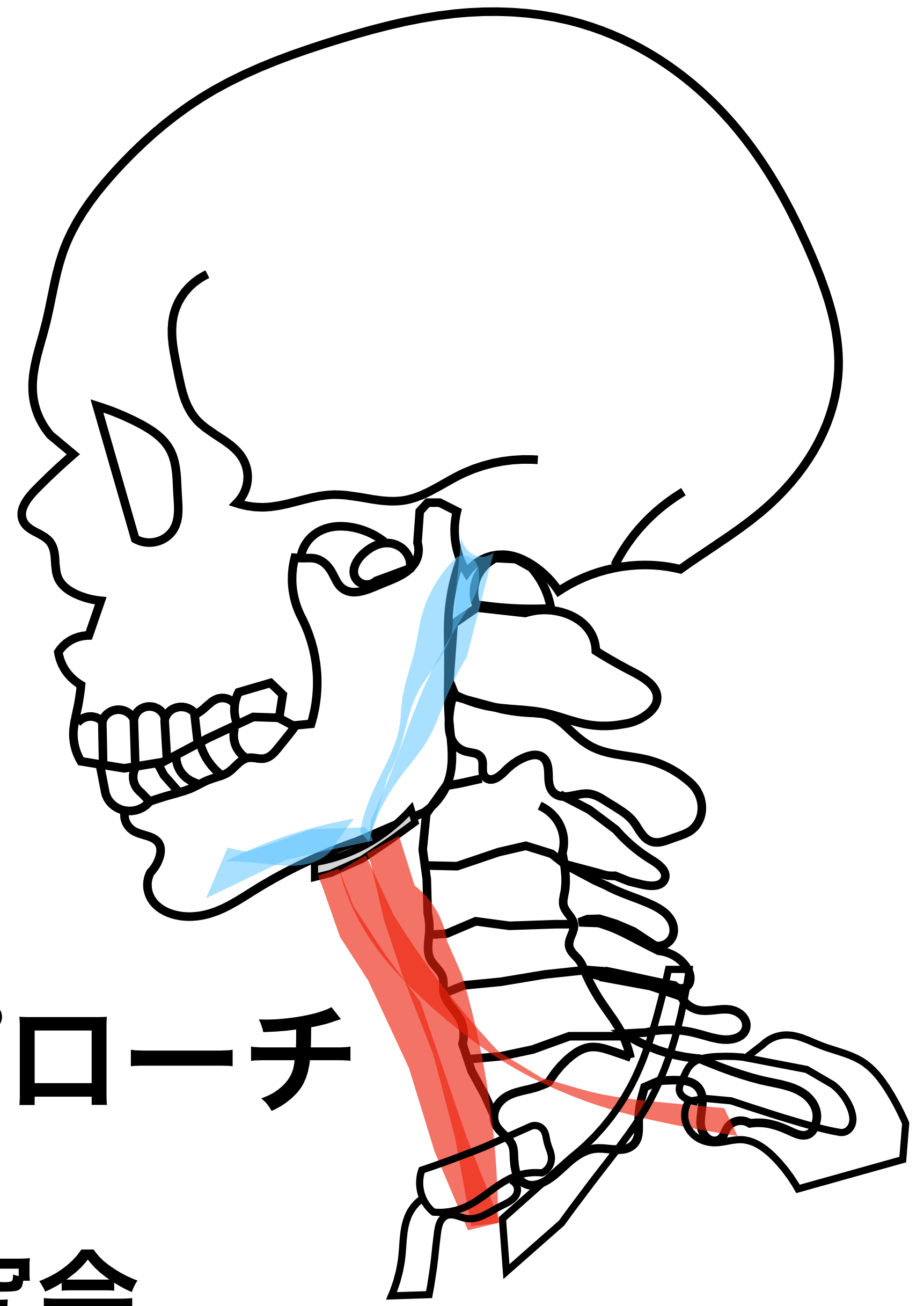
嚥下反射遅延改善に向けて

『舌骨下筋群』

の機能解剖から治療アプローチ

脳外臨床研究会

嚥下セミナー講師 小西弘晃



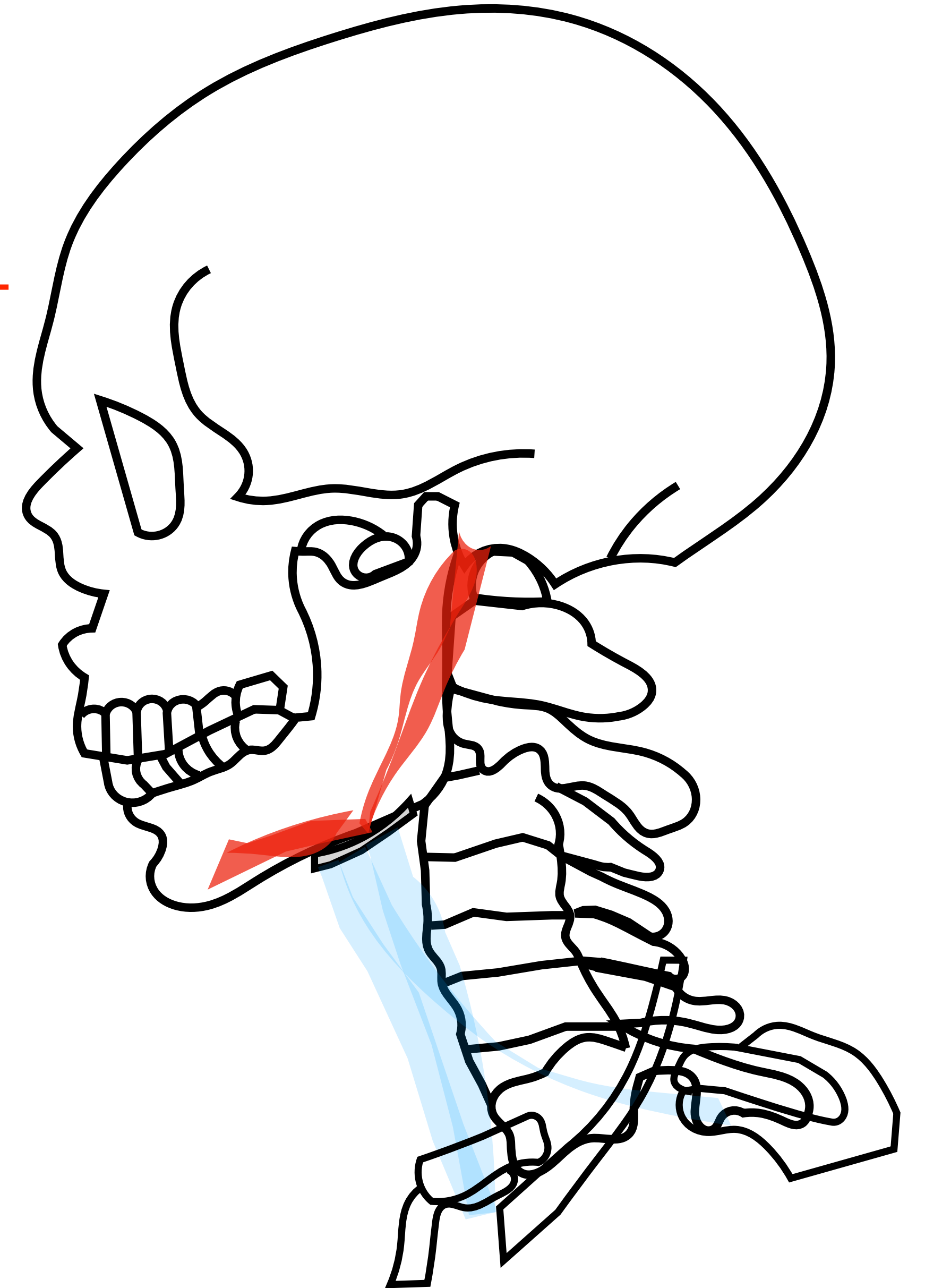


今回伝えたい事

①舌骨下筋群とは？（解剖・特徴）

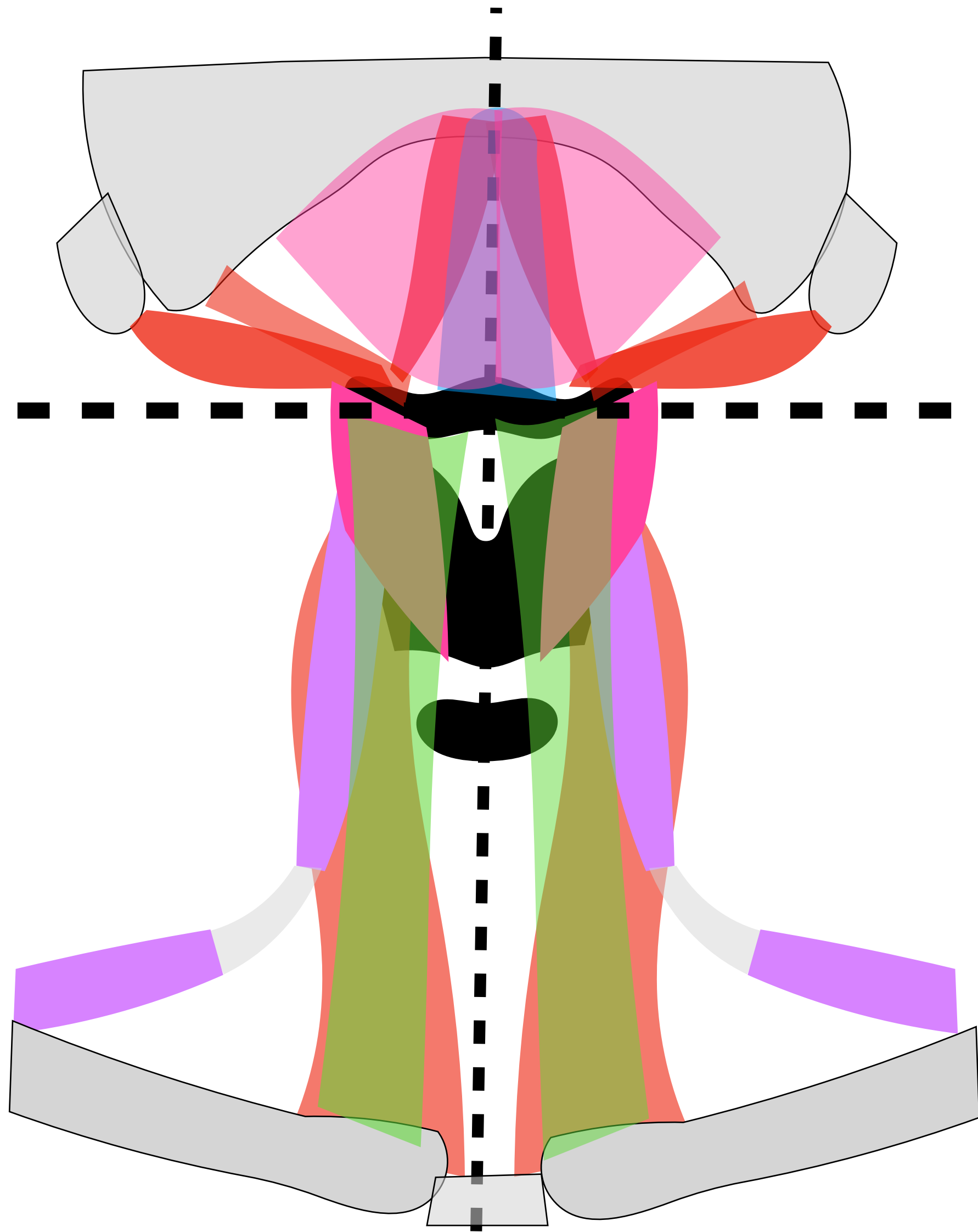
②舌骨下筋群の役割について

③原因追求から 舌骨下筋群へのアプローチ



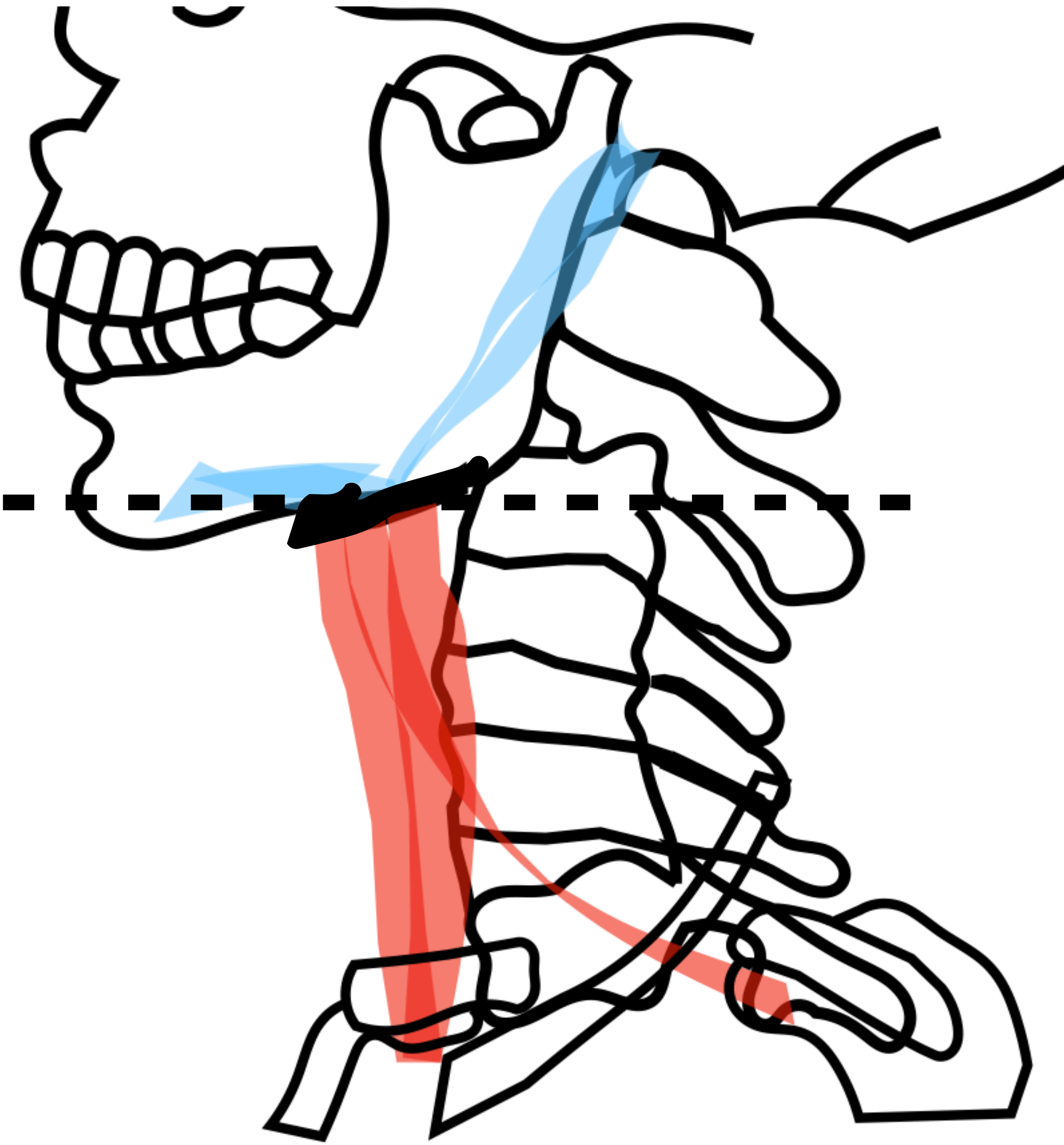


舌骨下筋群とは？



舌骨上筋群

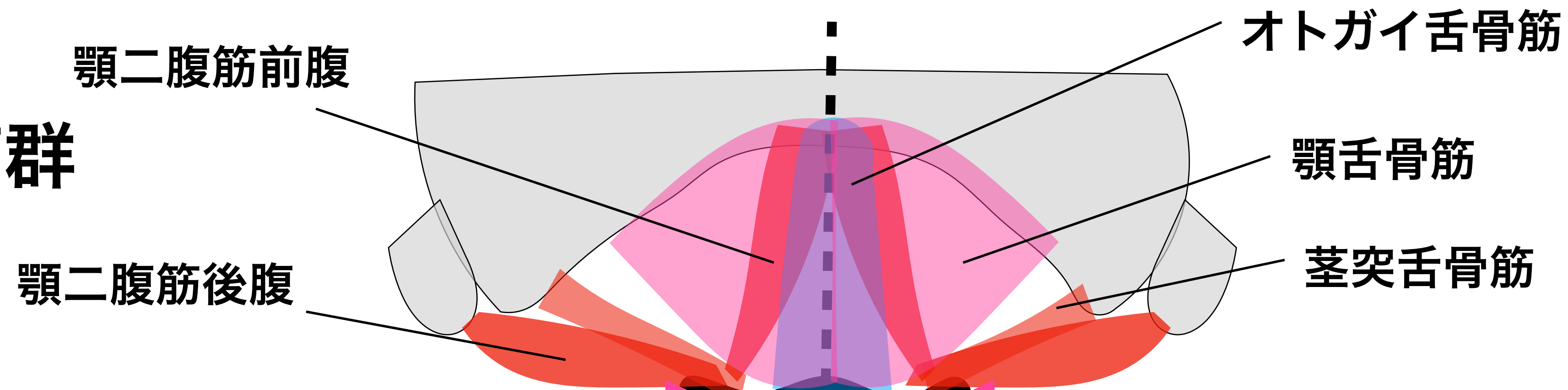
舌骨下筋群



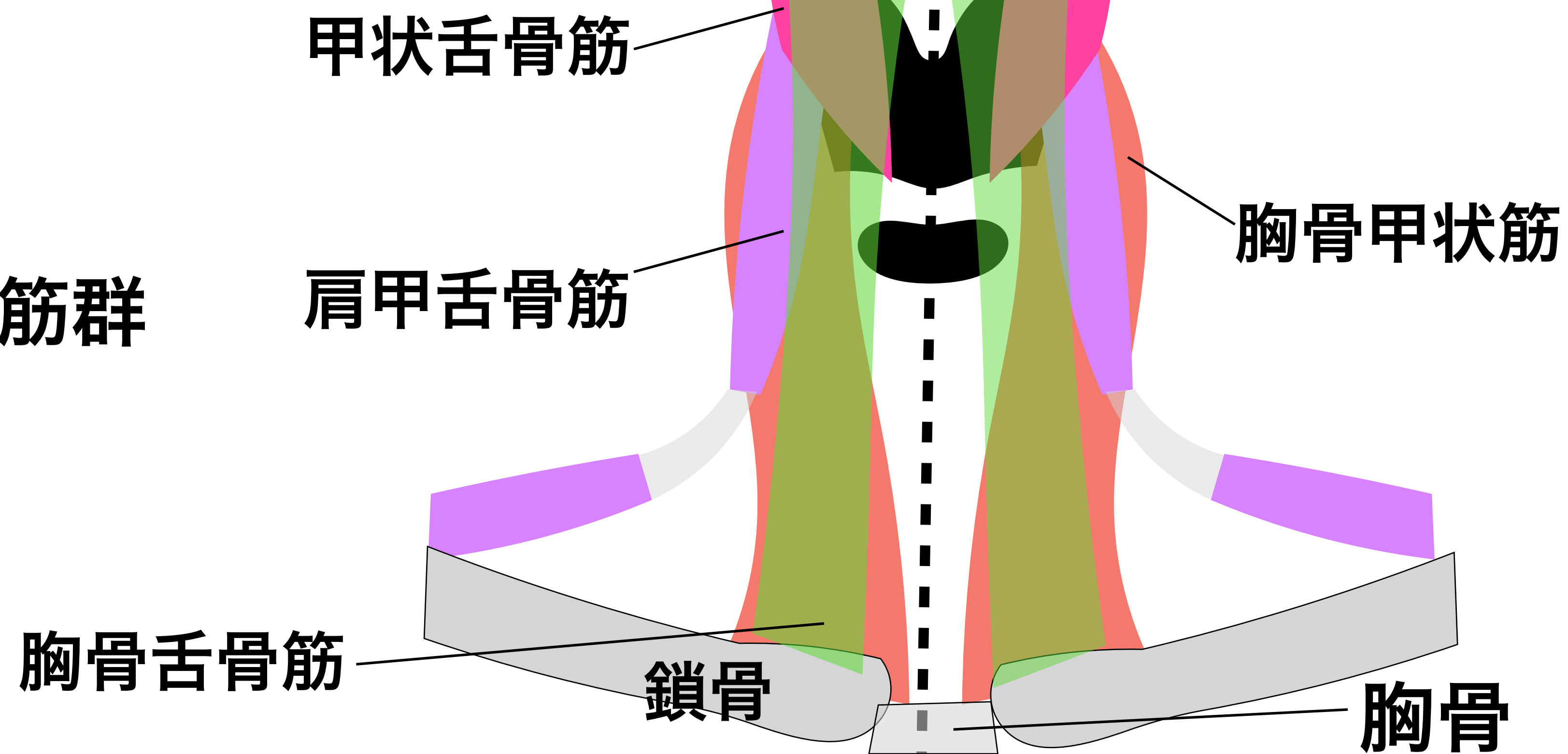


舌骨下筋群とは？

舌骨上筋群

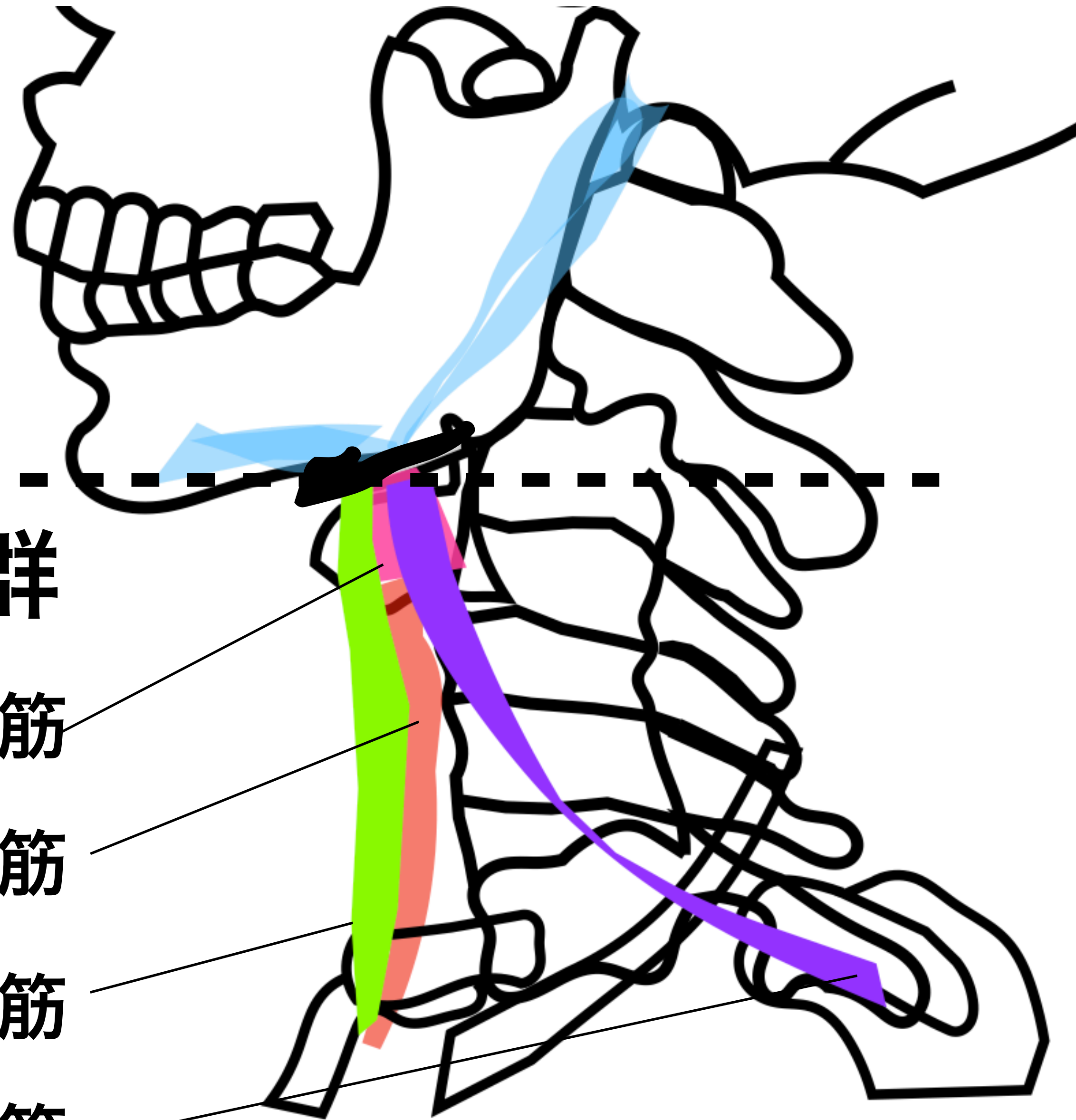
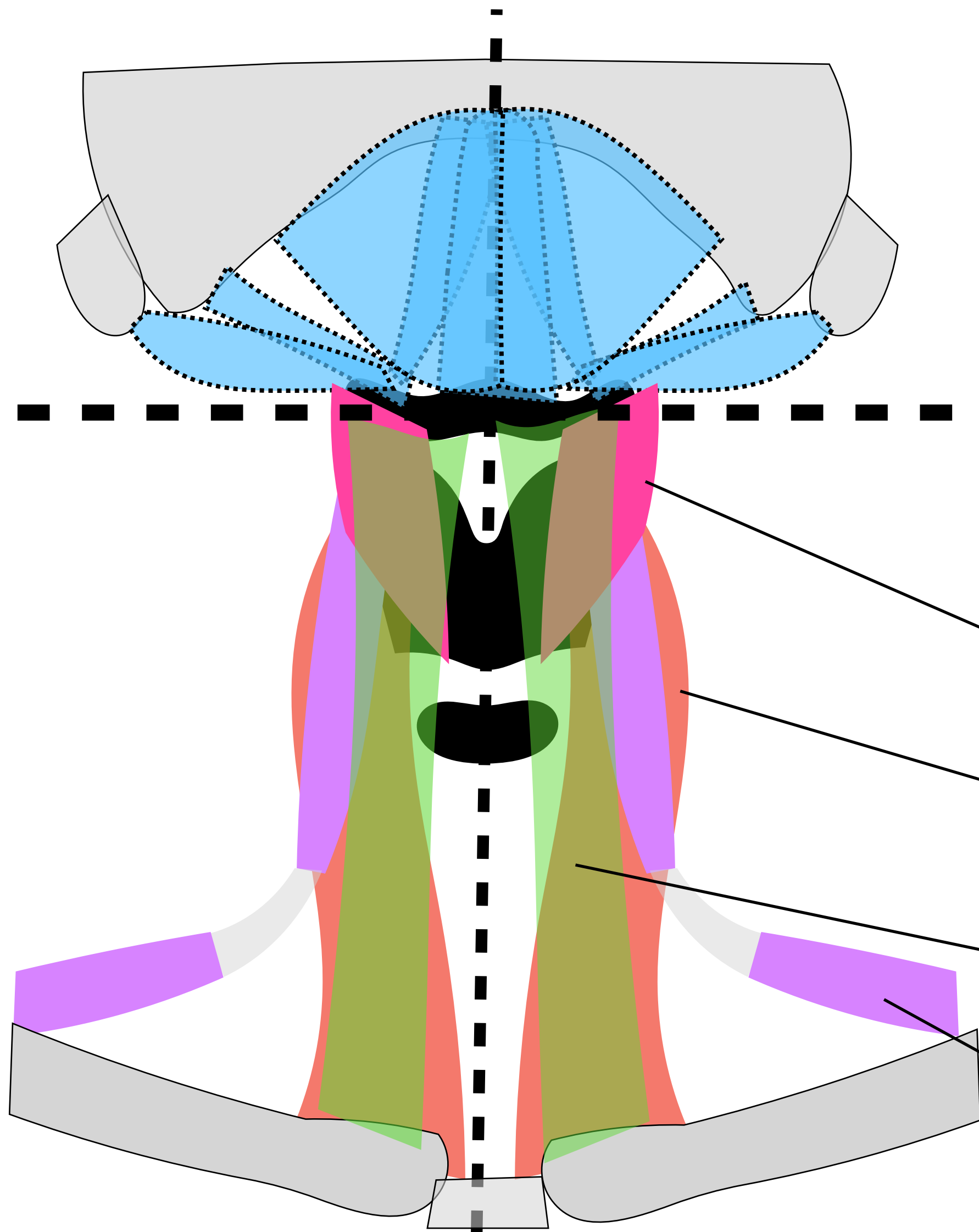


舌骨下筋群





舌骨下筋群の解剖



舌骨下筋群

甲状舌骨筋

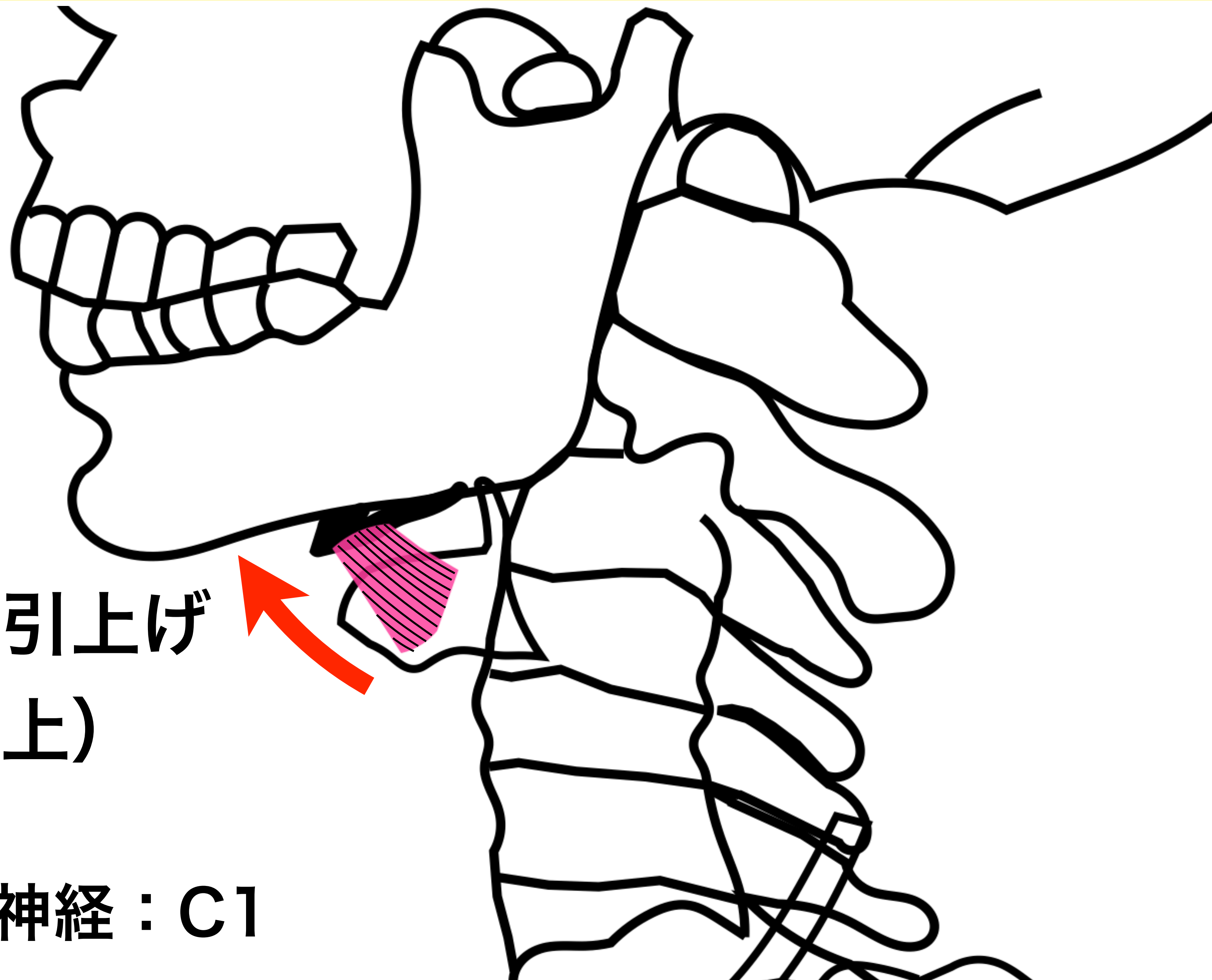
胸骨舌骨筋

胸骨甲状筋

肩甲舌骨筋



甲状舌骨筋の解剖

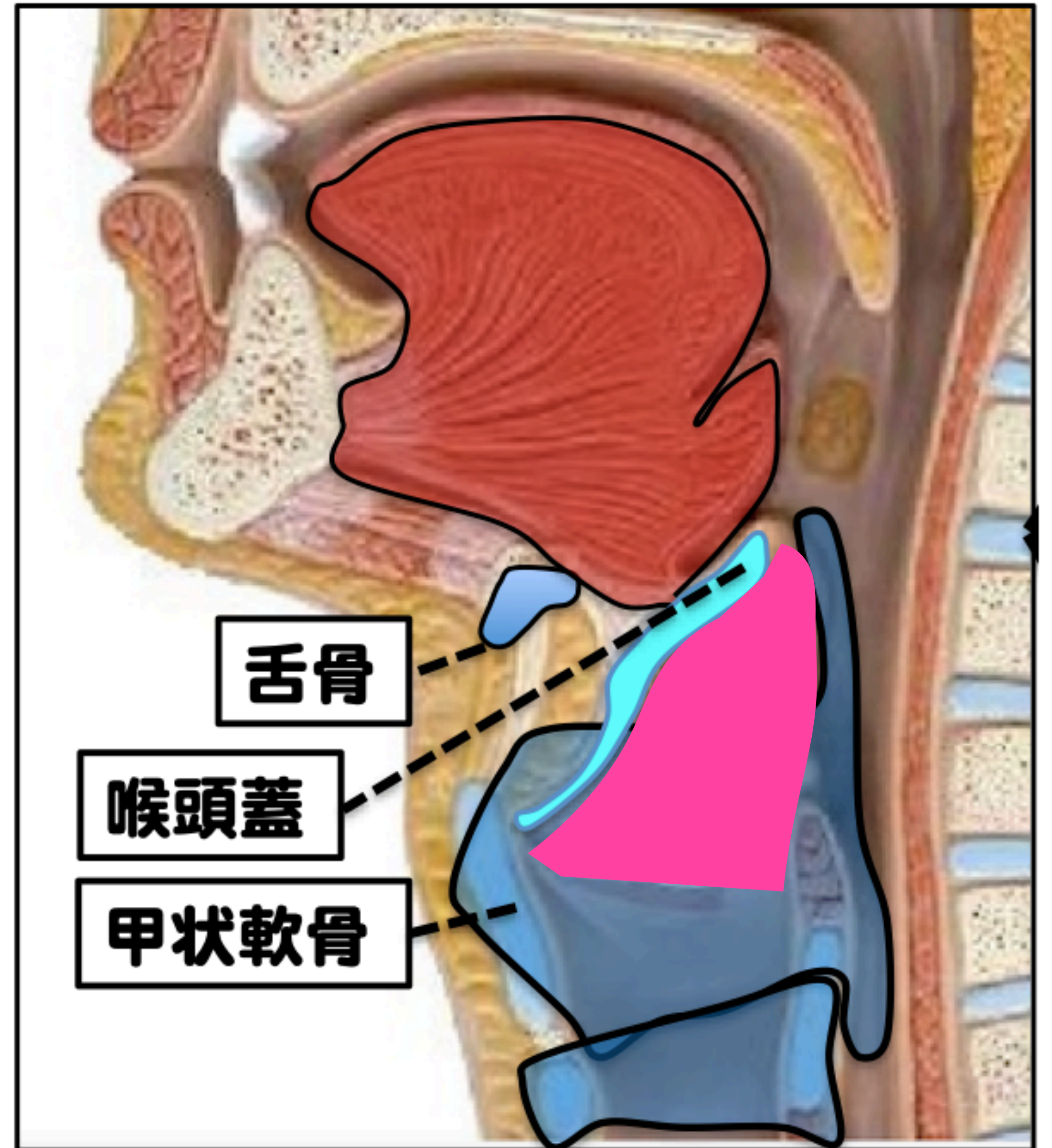
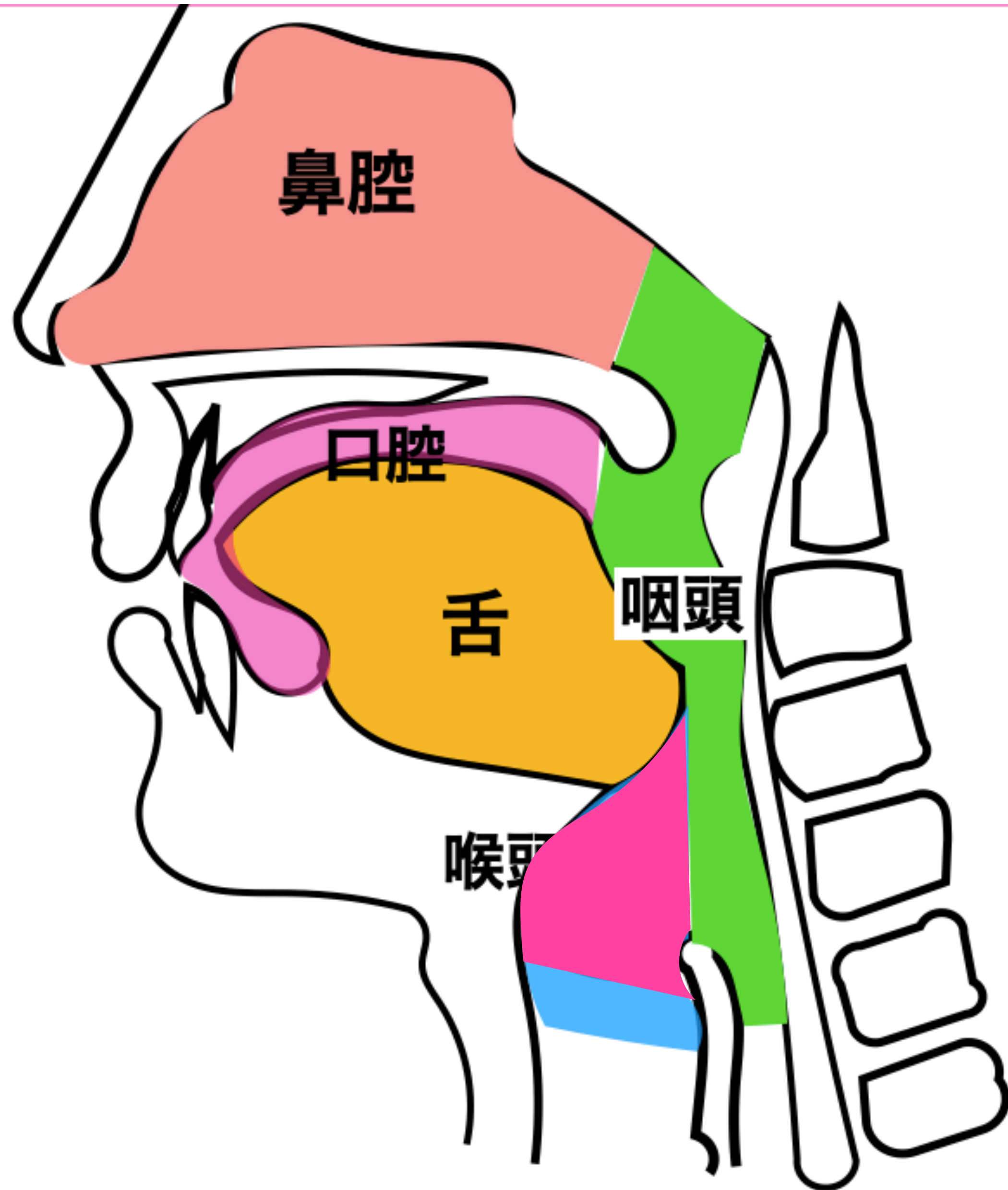


甲状軟骨の引上げ
(喉頭挙上)

甲状舌骨筋の支配神経：C1

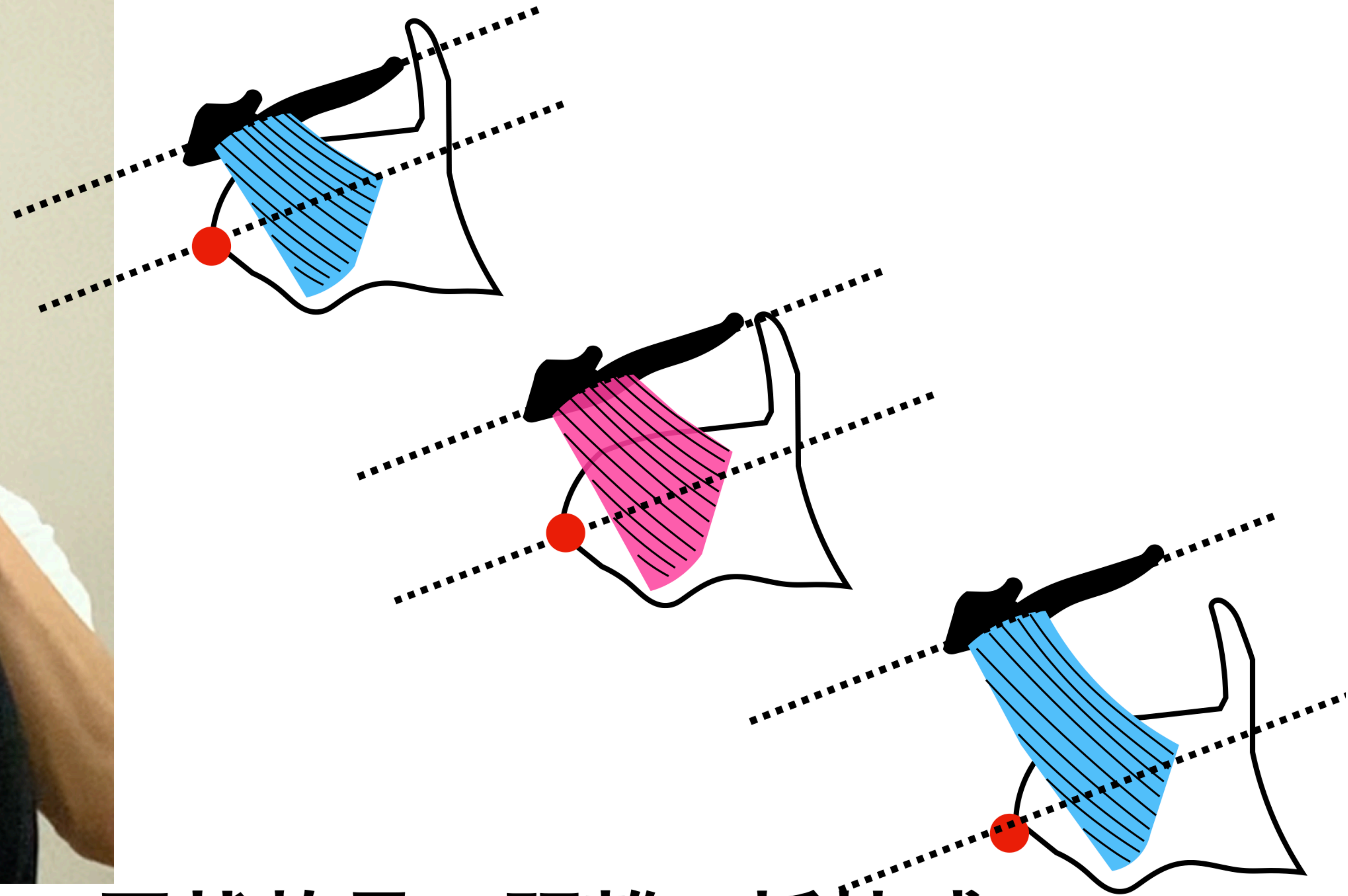
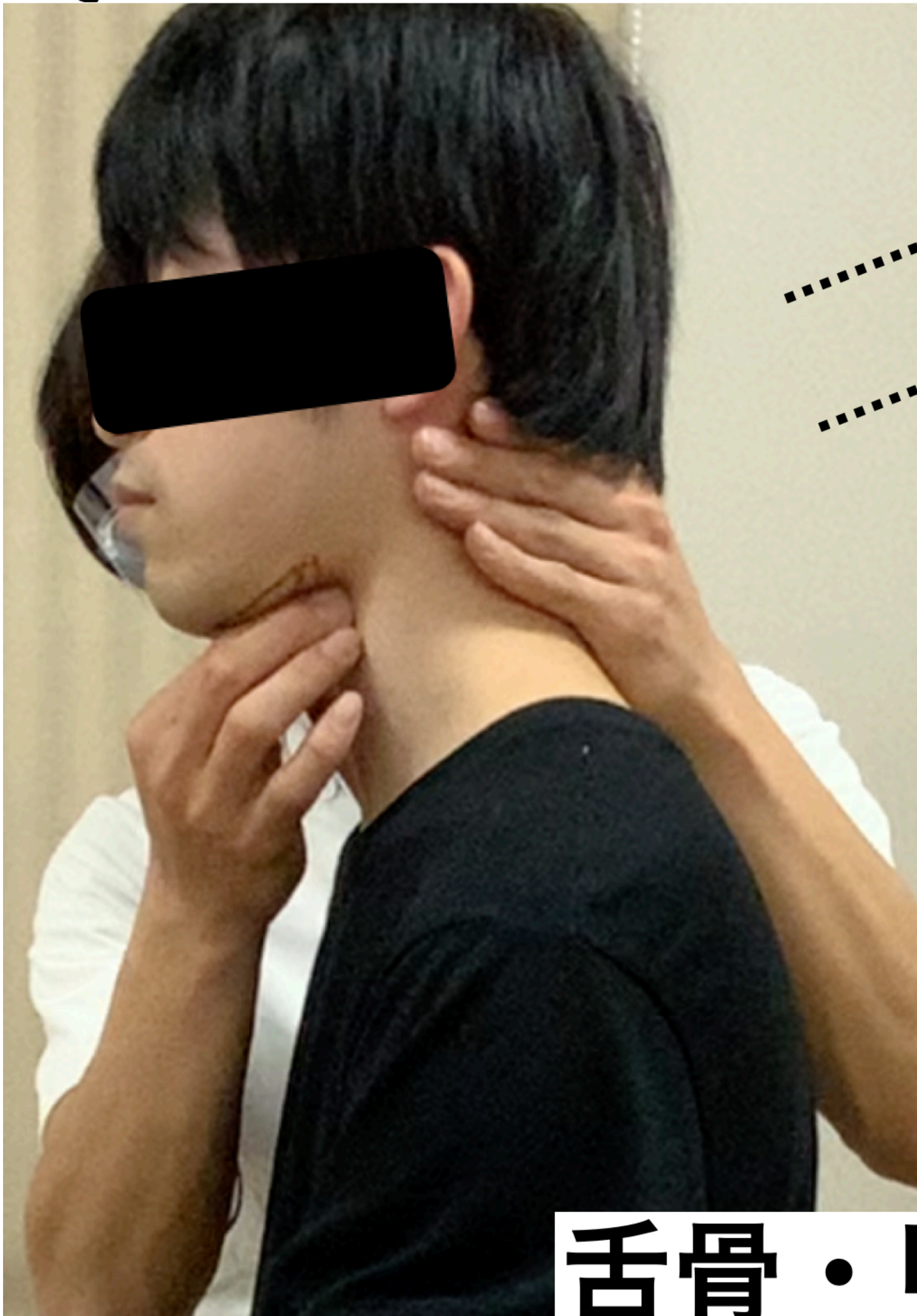

喉頭はどこにあるのか？





甲状舌骨筋の解剖・触診での評価について



舌骨・甲状軟骨の距離・抵抗感

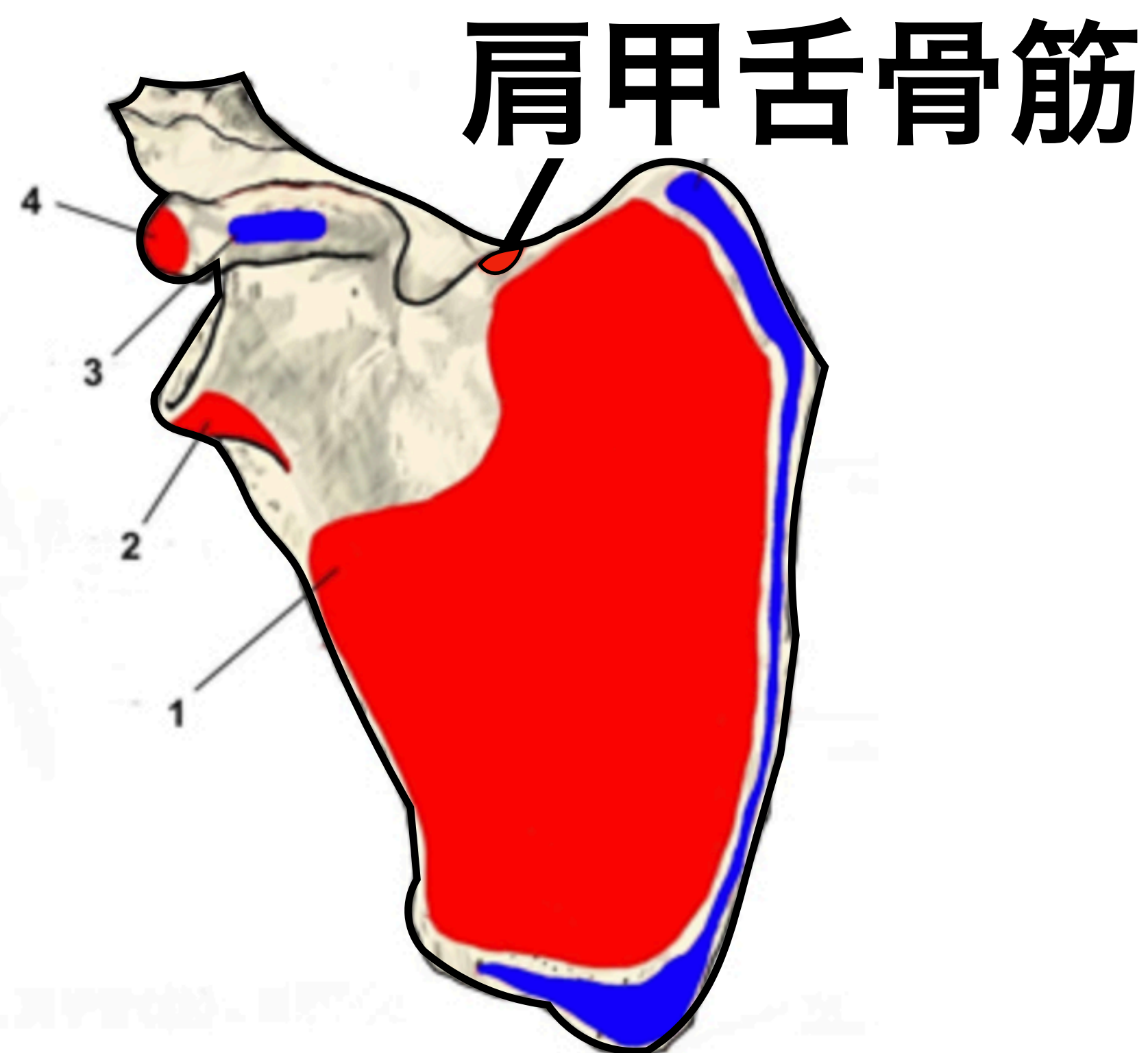
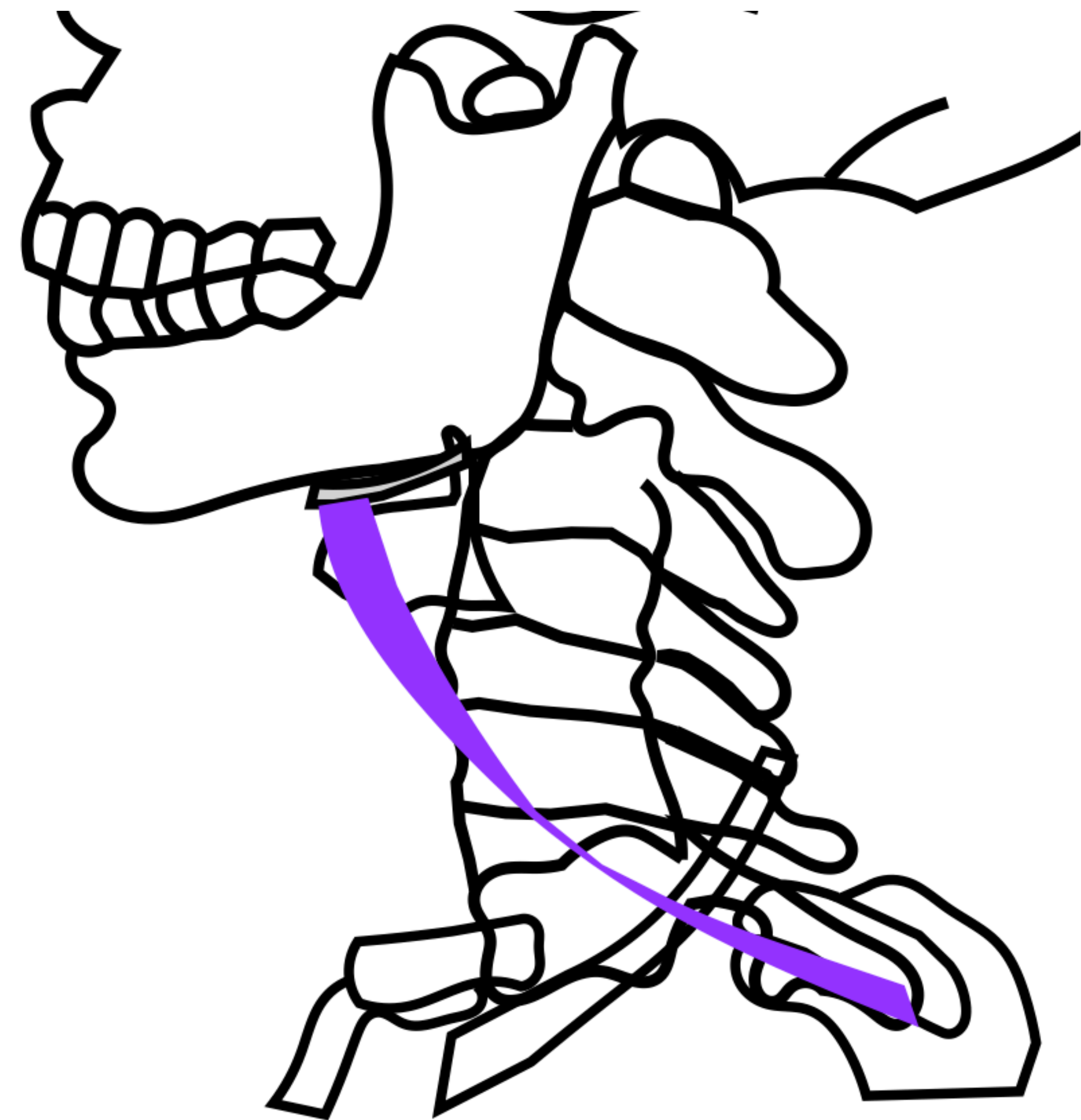


肩甲骨舌骨筋の解剖

起始：下腹・肩甲骨上縁

停止：舌骨体下縁の外側部

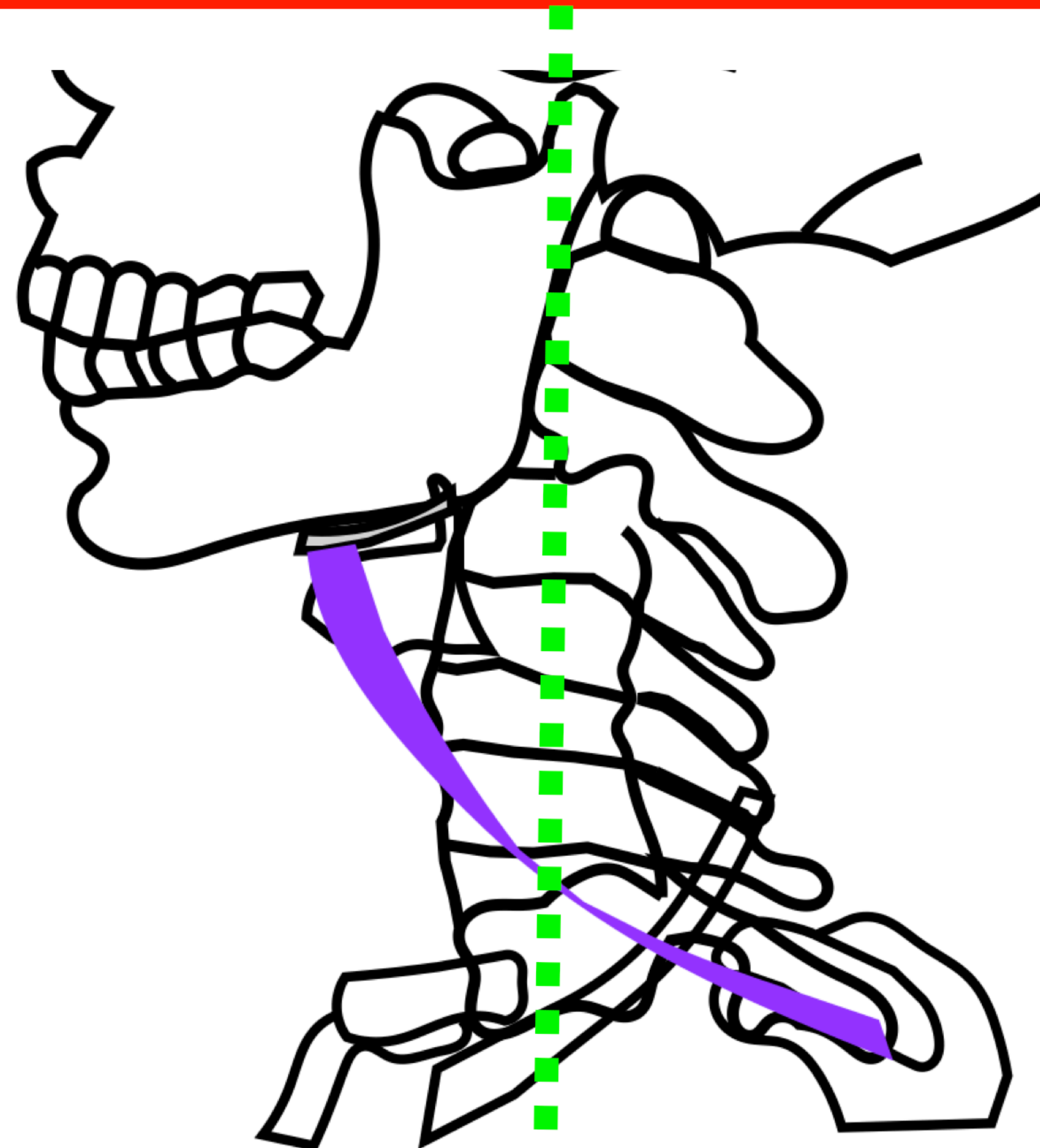
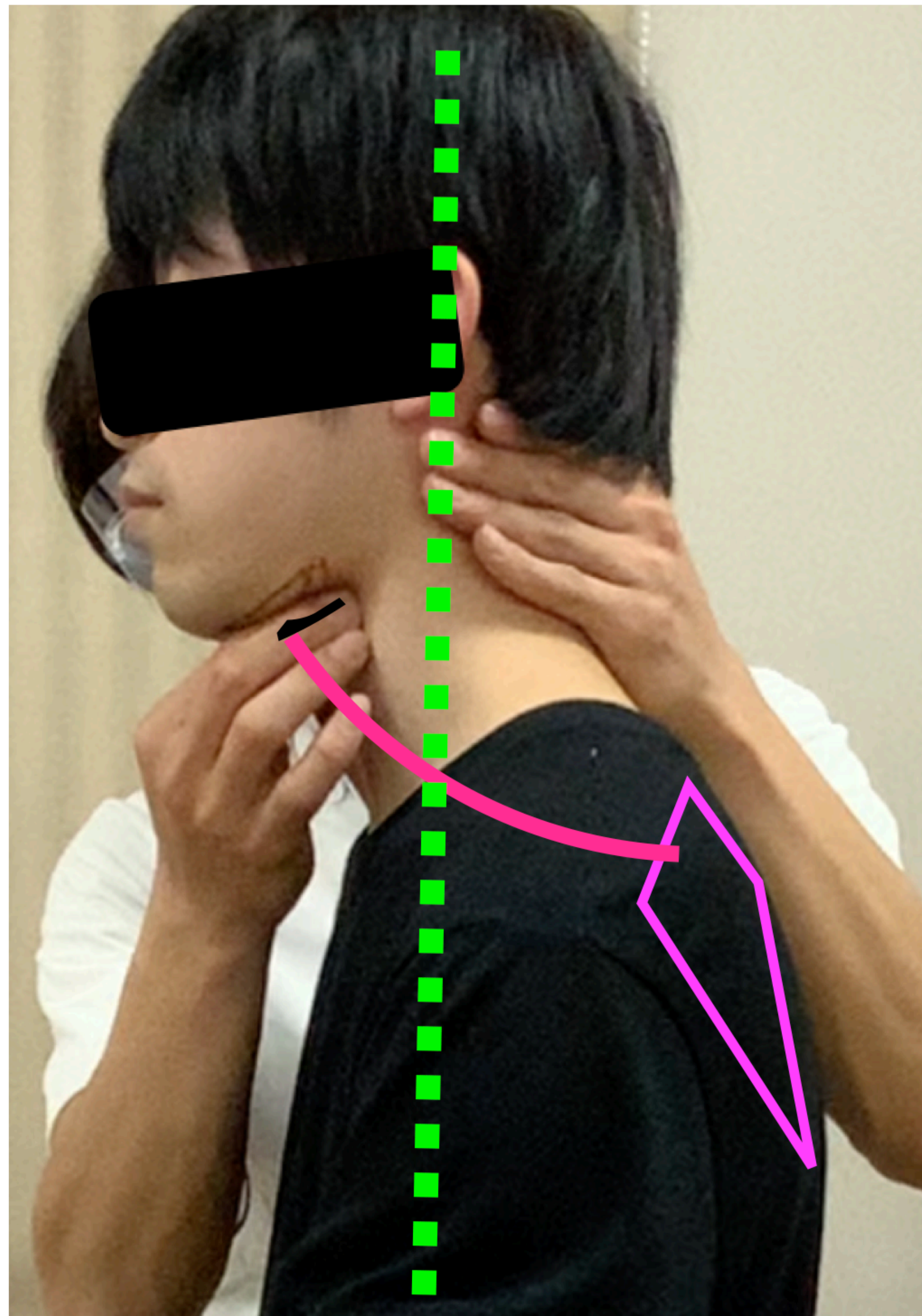
作用：舌骨を下後方に引き、
同時に頸筋膜を張る。





肩甲骨筋の視診・触診

舌骨と肩甲骨上縁の関係性をみる

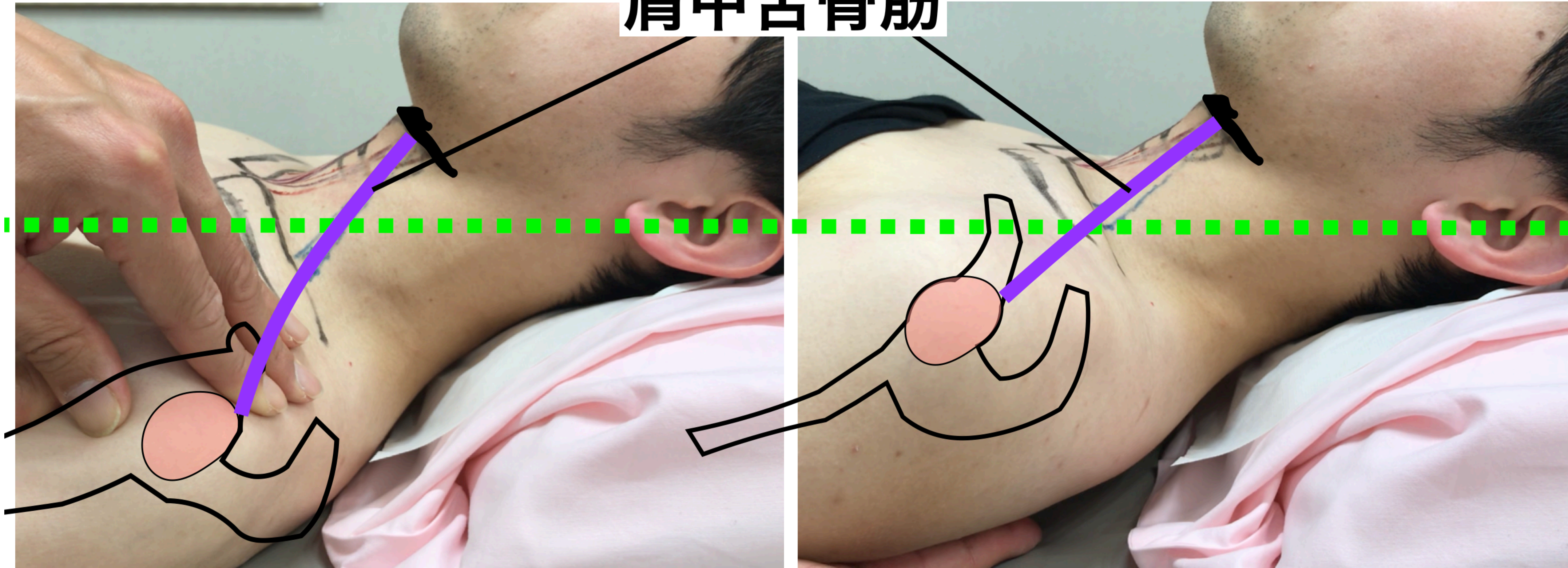




肩甲骨舌骨筋の視診・触診

舌骨と肩甲骨上縁の関係性をみる

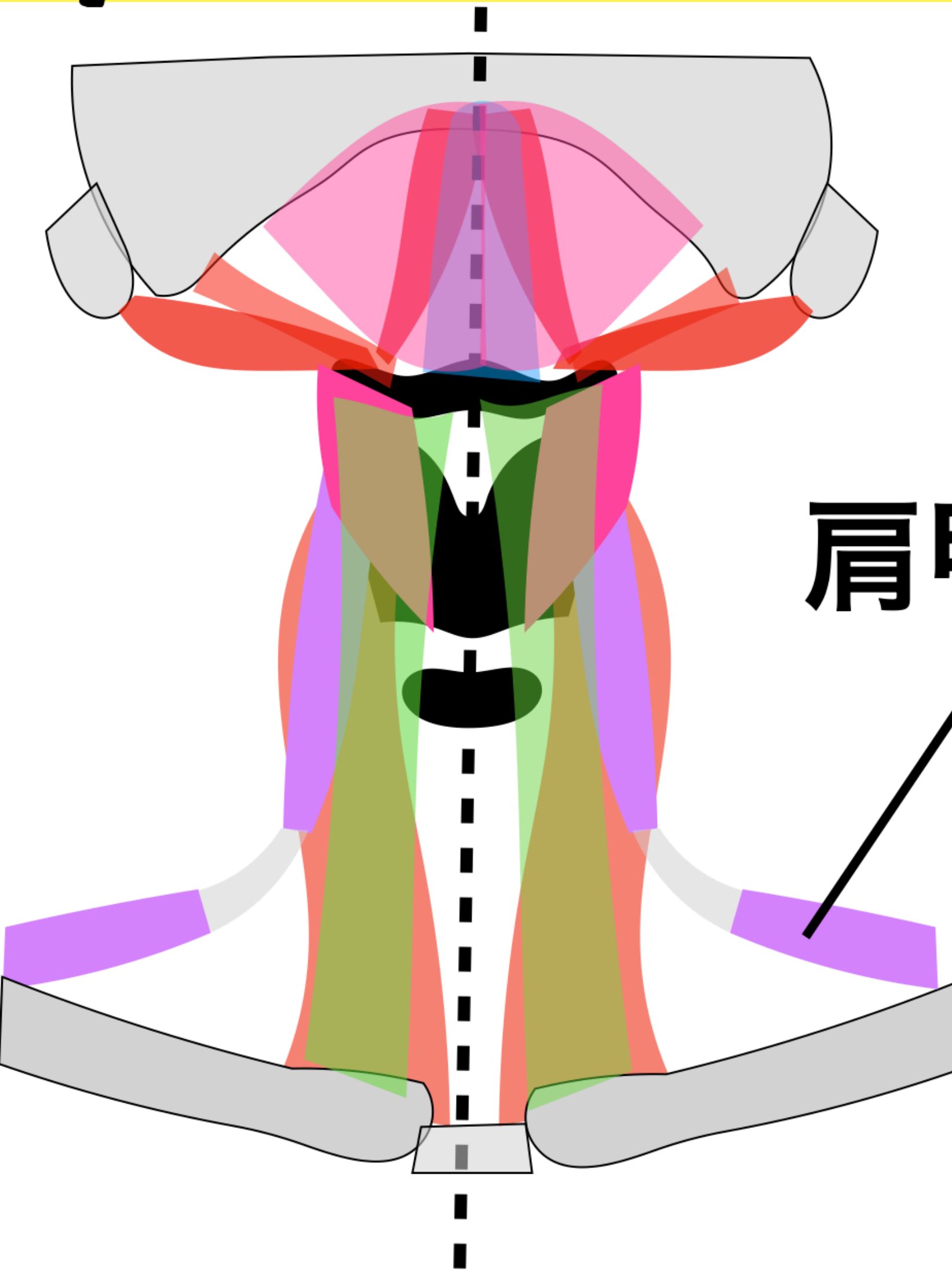
肩甲骨舌骨筋



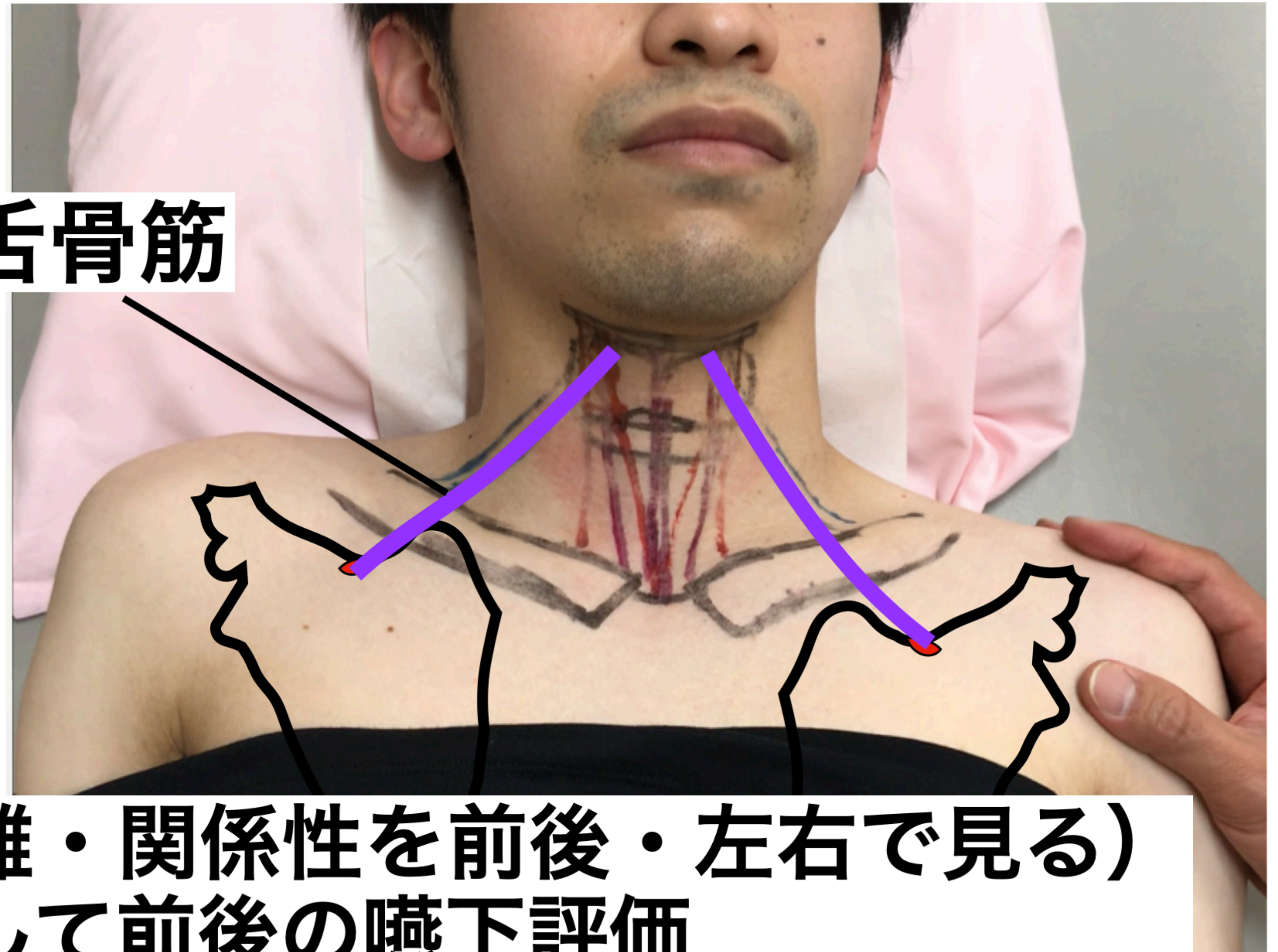


肩甲骨筋の視診・触診

舌骨と肩甲骨上縁の関係性をみる



肩甲骨筋

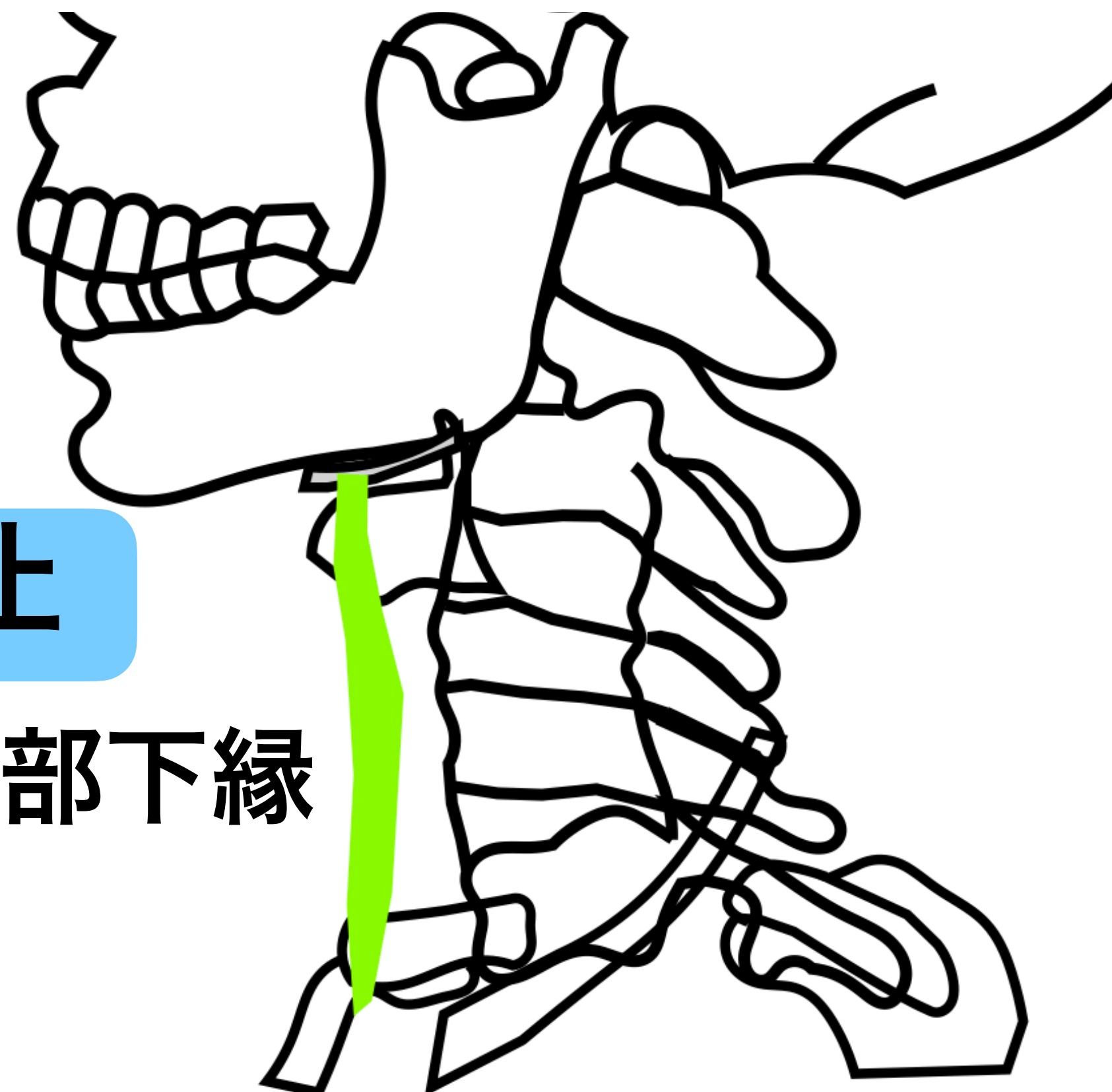


左右差を見る (距離・関係性を前後・左右で見る)
→そして前後の嚥下評価



胸骨舌骨筋・甲状舌骨筋の解剖

胸骨舌骨筋



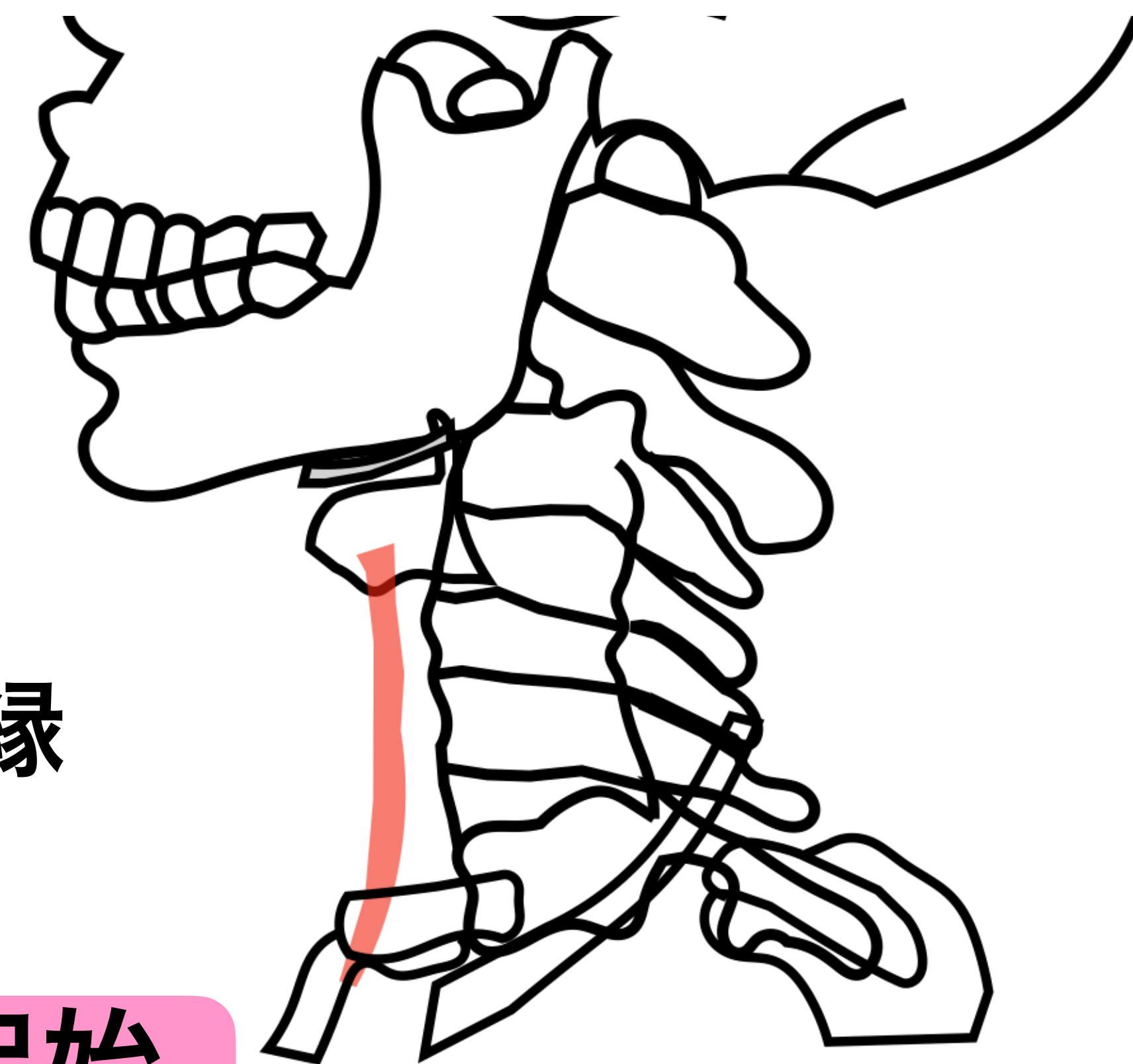
停止

舌骨体部下縁

起始

胸骨柄・胸鎖関節・第一肋軟骨後面

甲状舌骨筋



停止

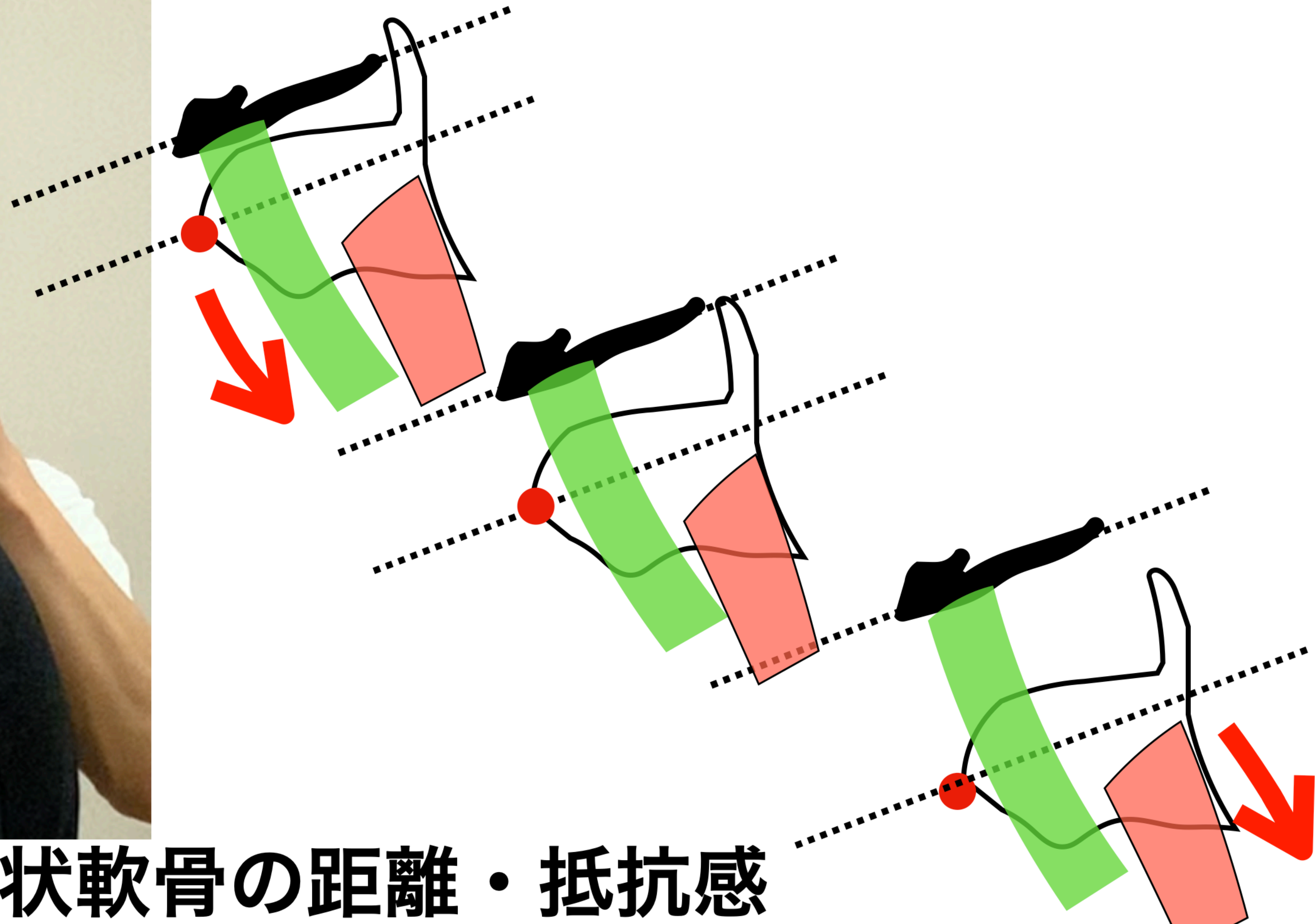
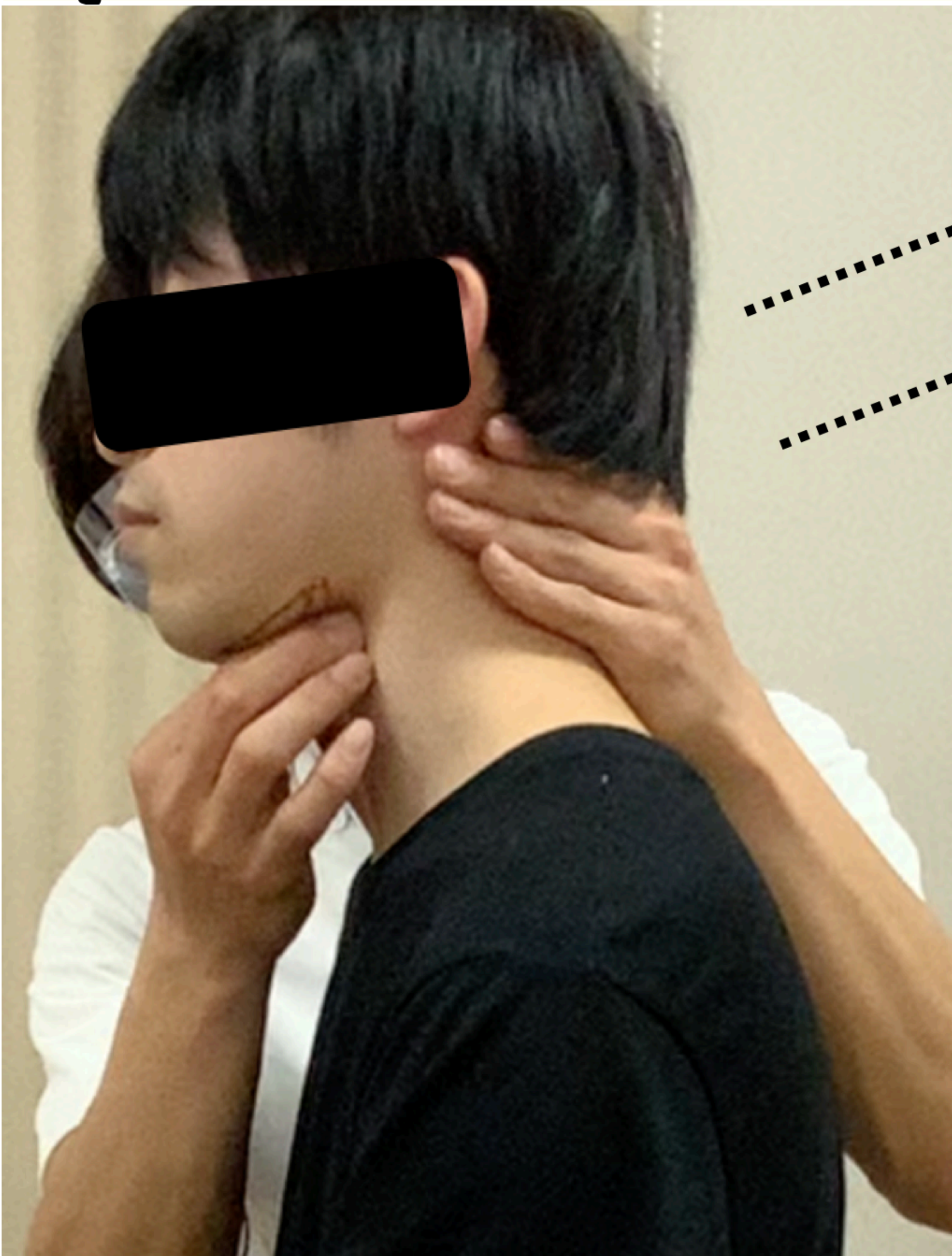舌骨体部下縁

起始

胸骨柄・胸鎖関節・第一肋軟骨後面



胸骨舌骨筋・胸骨甲状筋の解剖・触診での評価について



舌骨・甲状軟骨の距離・抵抗感



舌骨下筋群の特徴

進化の過程

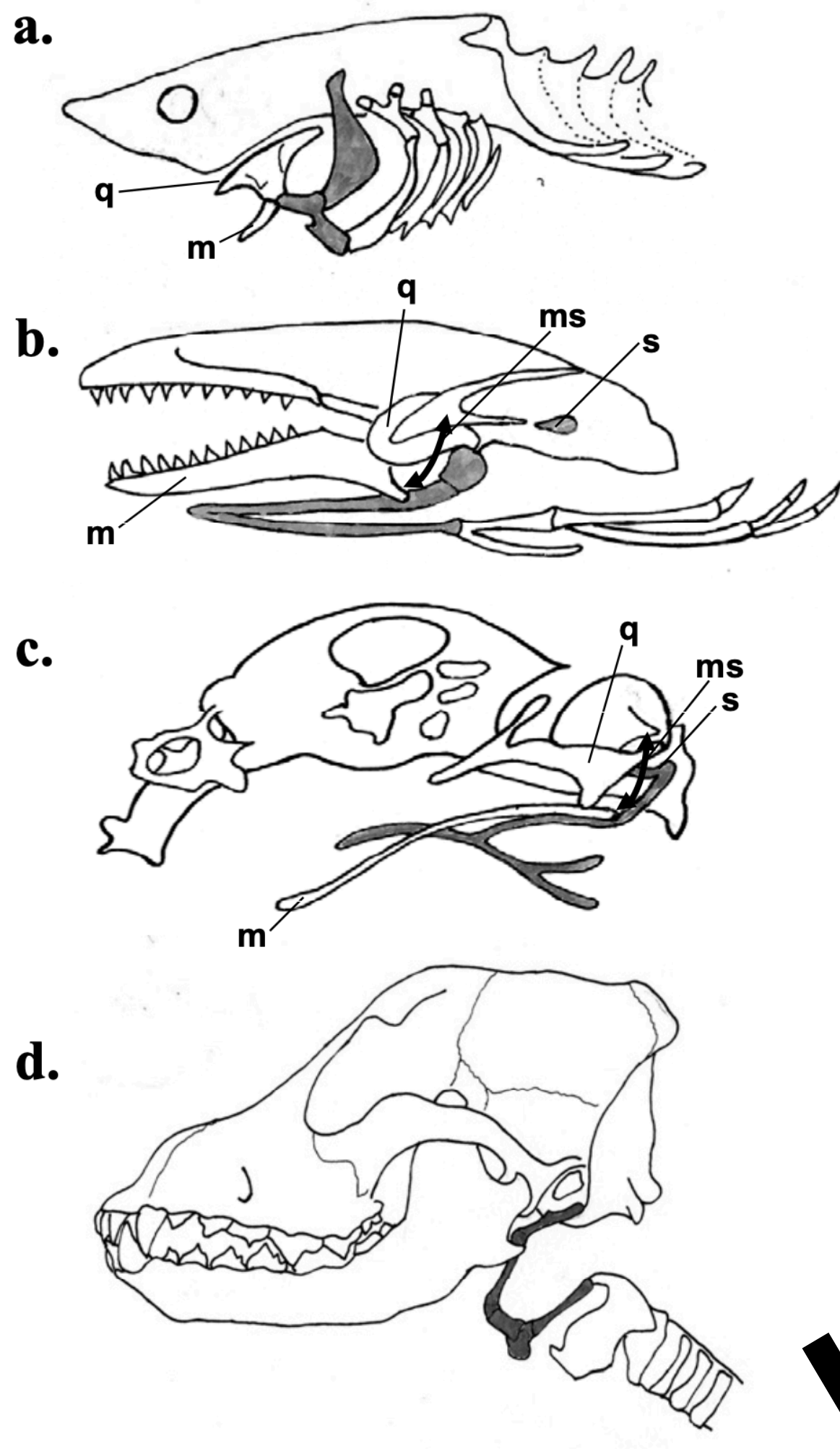


図3 各種の有顎脊椎動物における「顎」の比較解剖

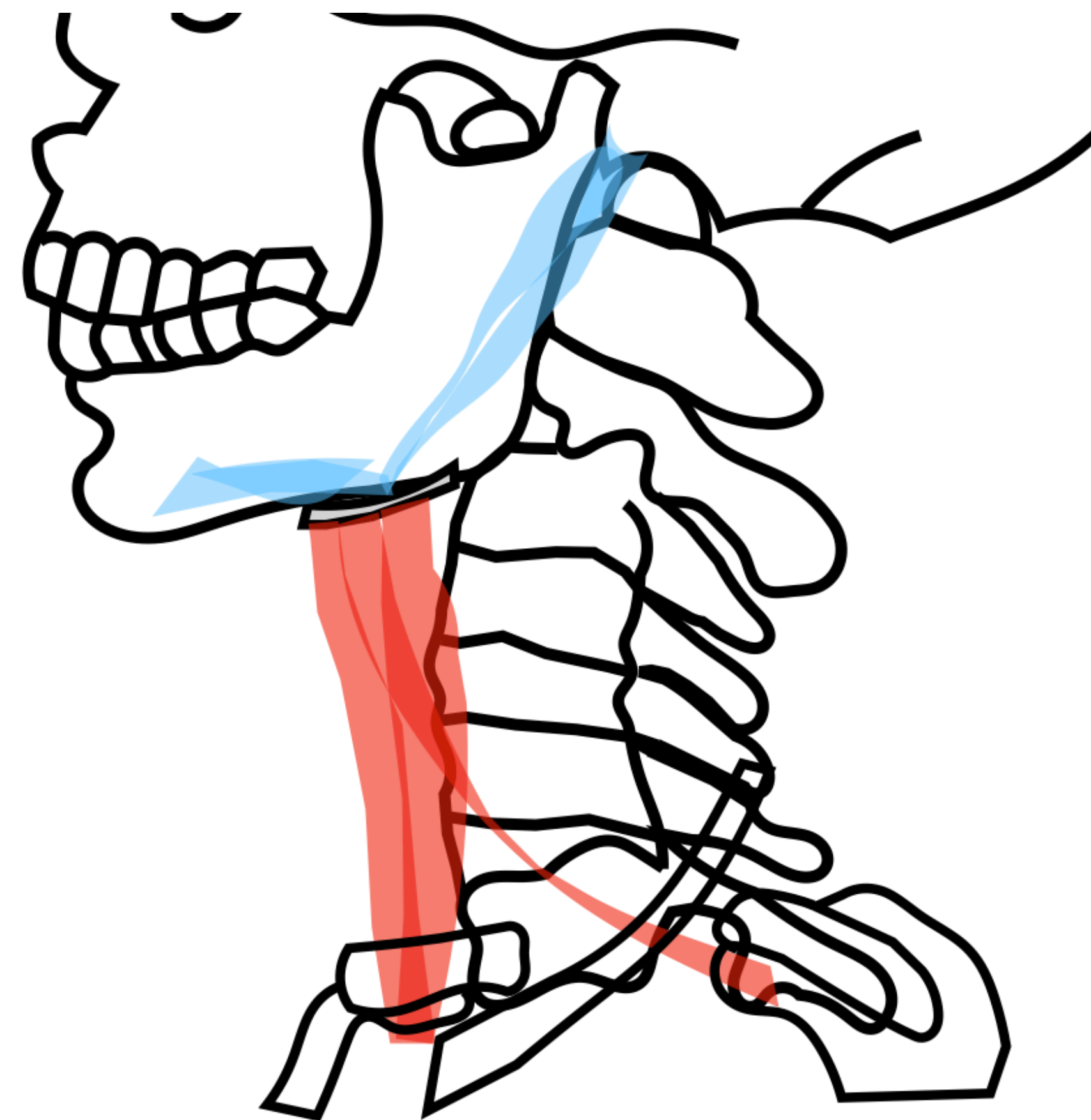
舌骨上筋群の解剖：三枝英人

舌骨上筋群

収縮に特化
筋紡錘 ↓

- ①顎の形成
- ②下気道の形成

舌骨の形成

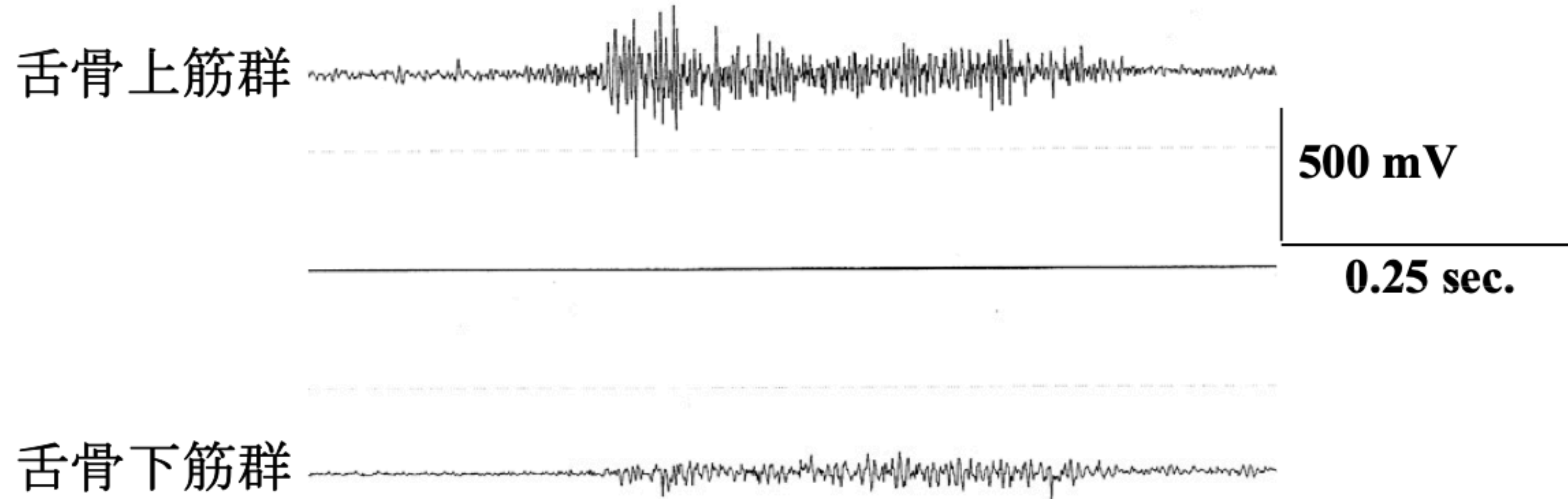


舌骨下筋群

筋紡錘 +



舌骨下筋群の特徴



舌骨・喉頭の挙上運動時の舌骨上下筋群の筋電図

舌骨上筋群
(先行的に活動)




舌骨下筋群




舌骨下筋群の役割は???

喉頭は舌骨上筋群に吊られている

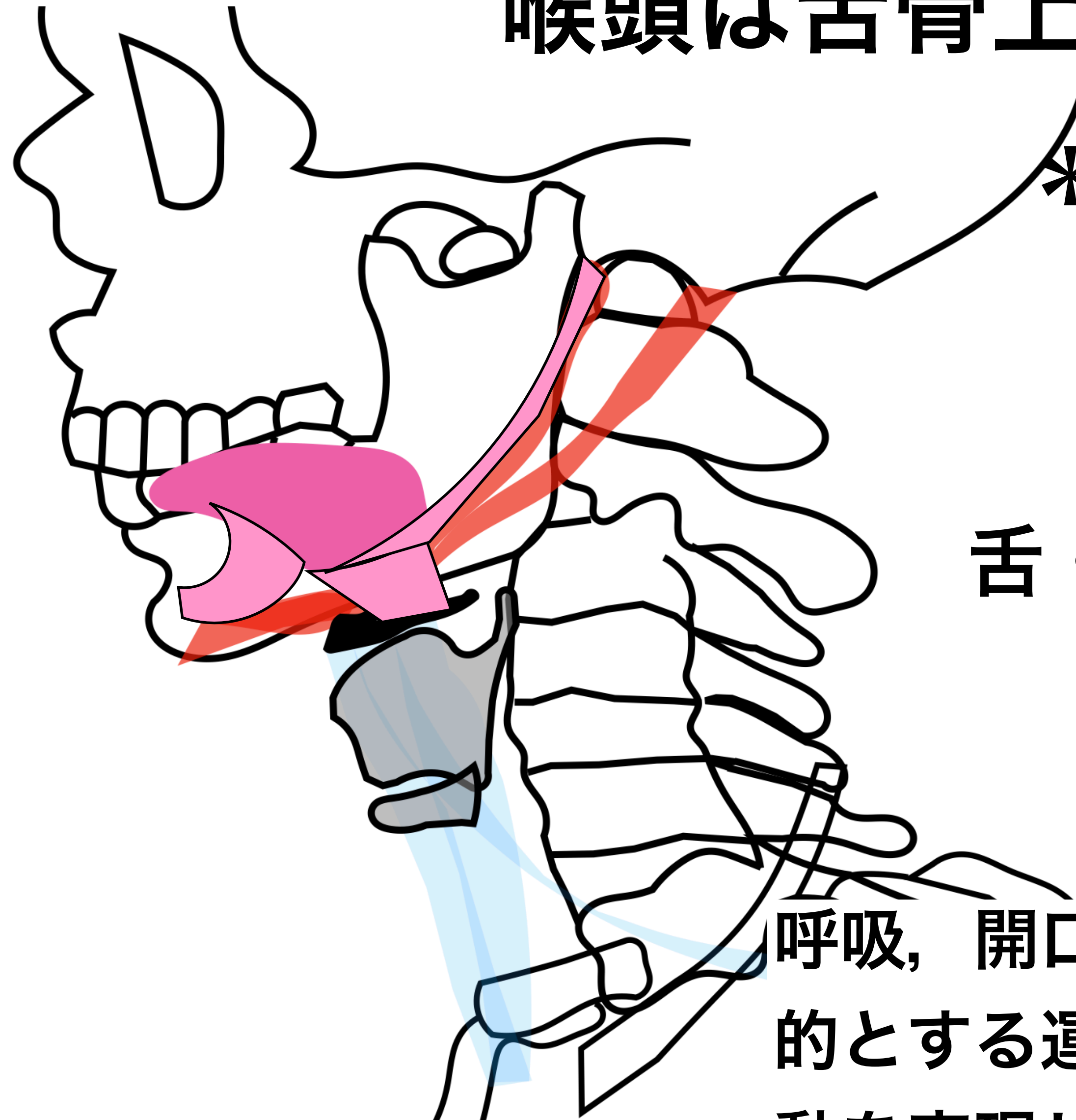
- *舌・舌骨・喉頭（甲状軟骨）
- ・食道はすべて繋がっている



舌・舌骨上筋群によって
舌骨・喉頭は吊られている構造



呼吸，開口，咀嚼，嚥下，会話，さらには歌唱など，目的とする運動により自在に上下に移動し，目的とする運動を実現し，さらにその連続性を実現するものとなった



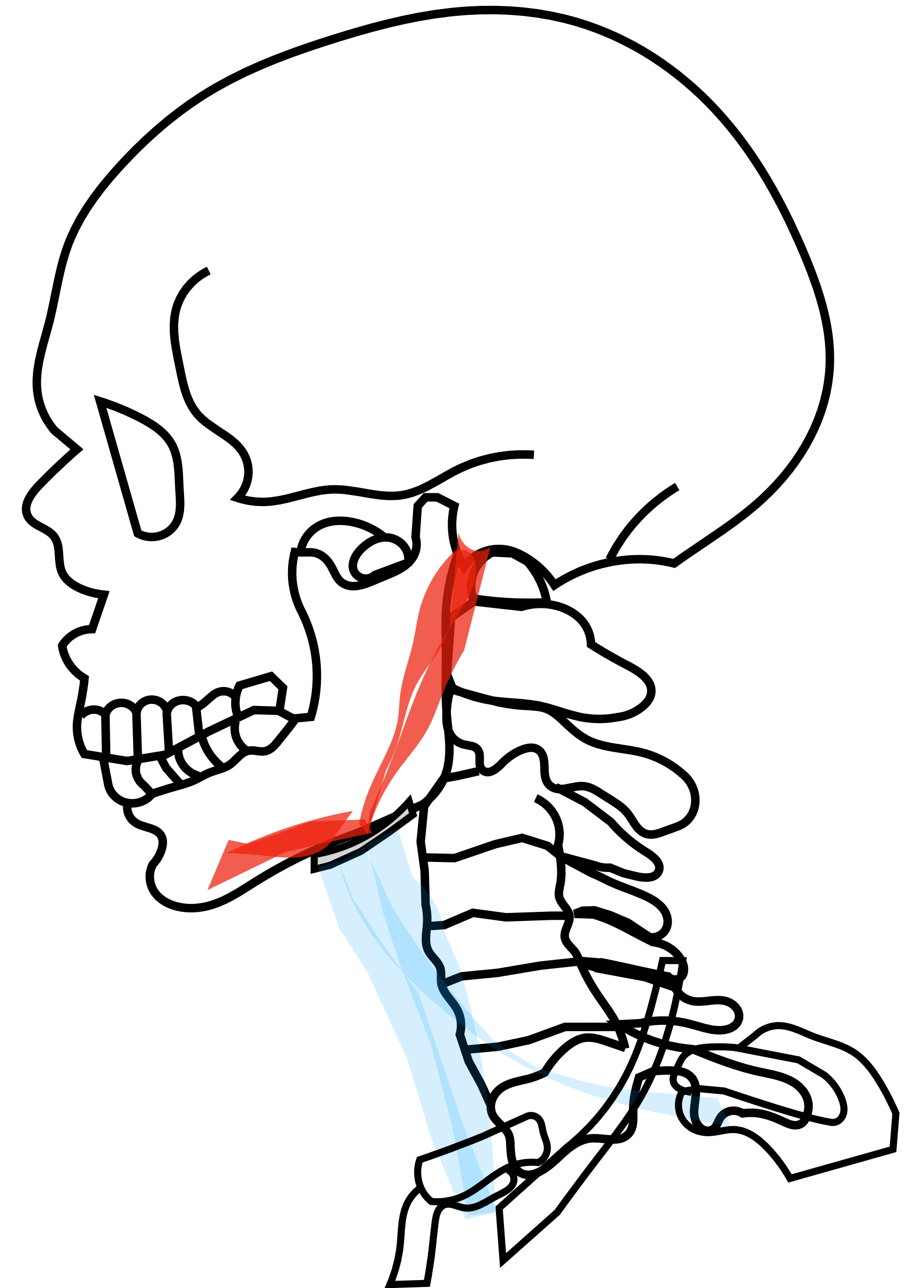


今回伝えたい事

①舌骨下筋群とは？（解剖・特徴）

②舌骨下筋群の役割について

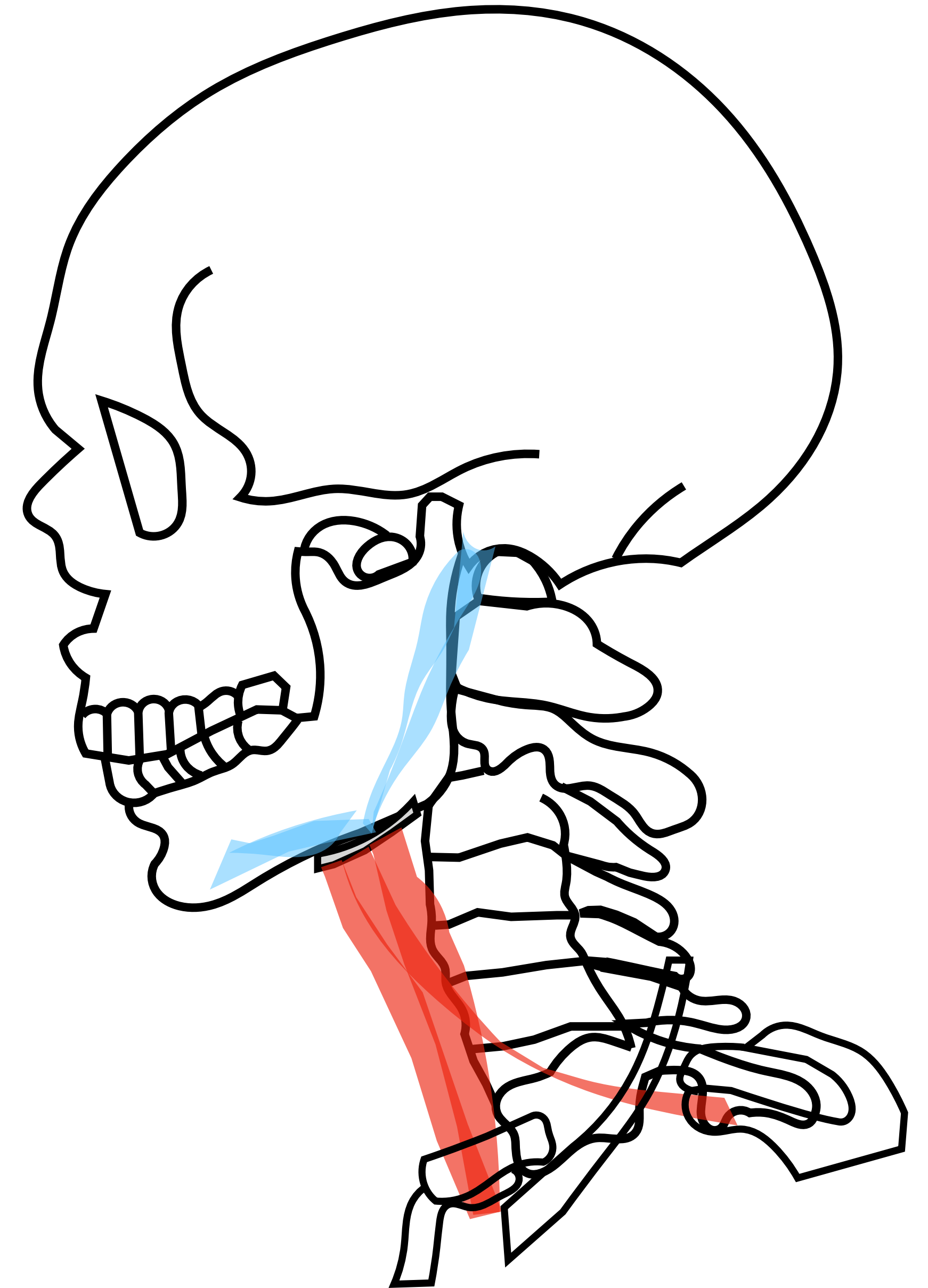
③原因追求から
舌骨下筋群へのアプローチ





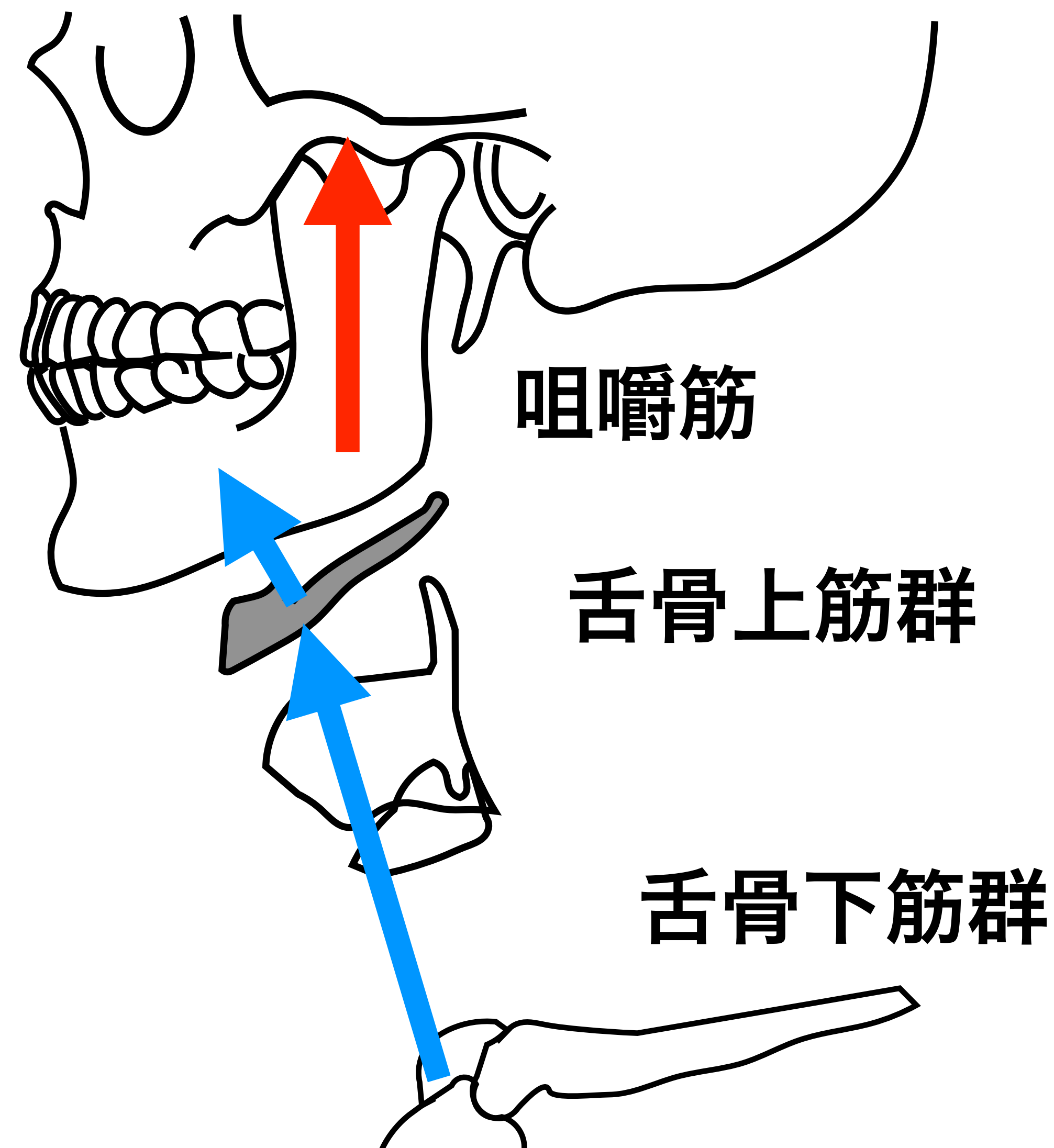
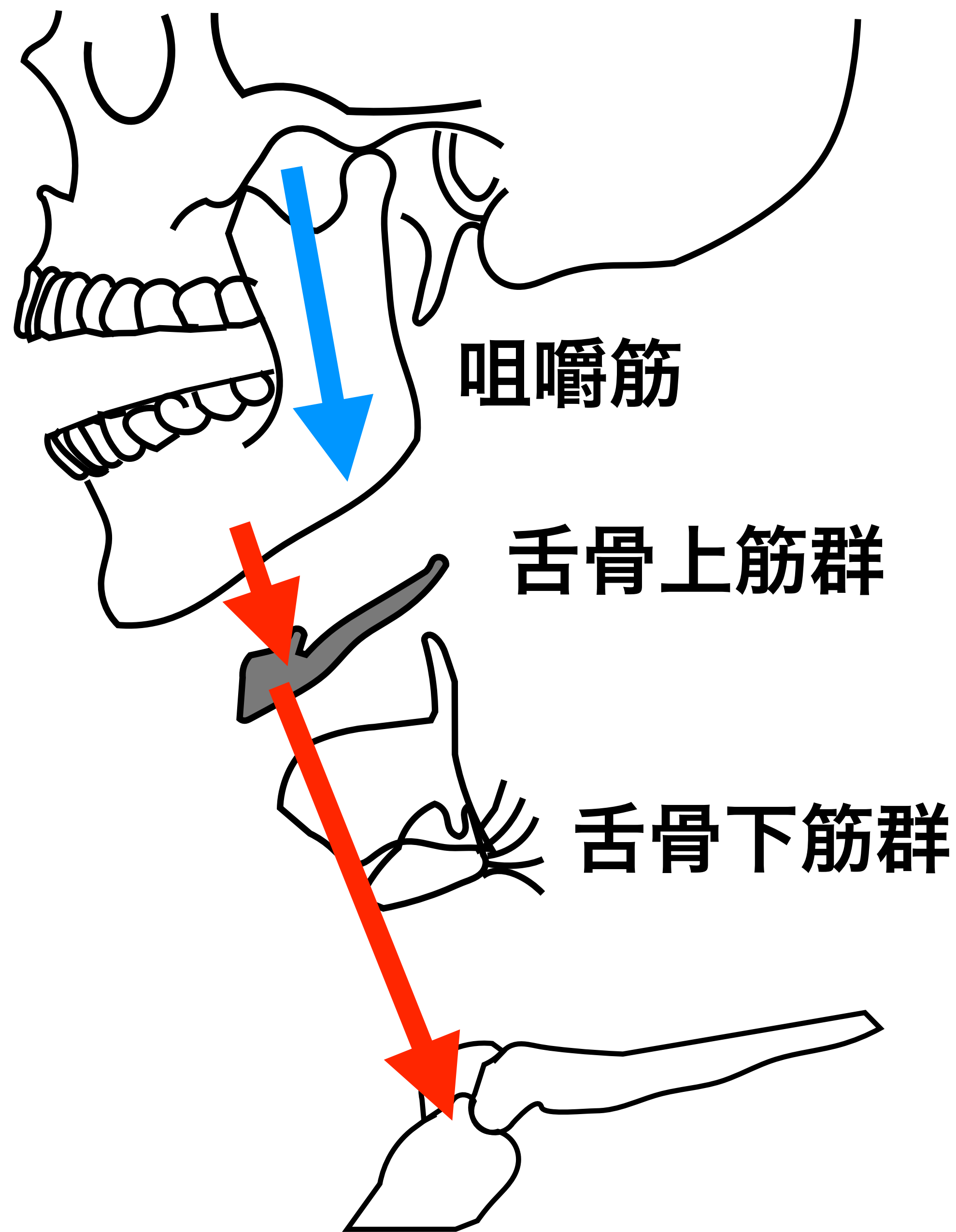
舌骨下筋群の役割

- ① 開口時に舌骨を固定する
(舌骨上筋群を補助)
- ② 嚥下反射時に甲状軟骨
(喉頭) を挙上する
- ③ 舌骨を元の状態に戻す
(ブレーキ：遠心性収縮)





開口時に舌骨を固定する (舌骨上筋群を補助)



閉口時に舌骨上下筋群の弛緩

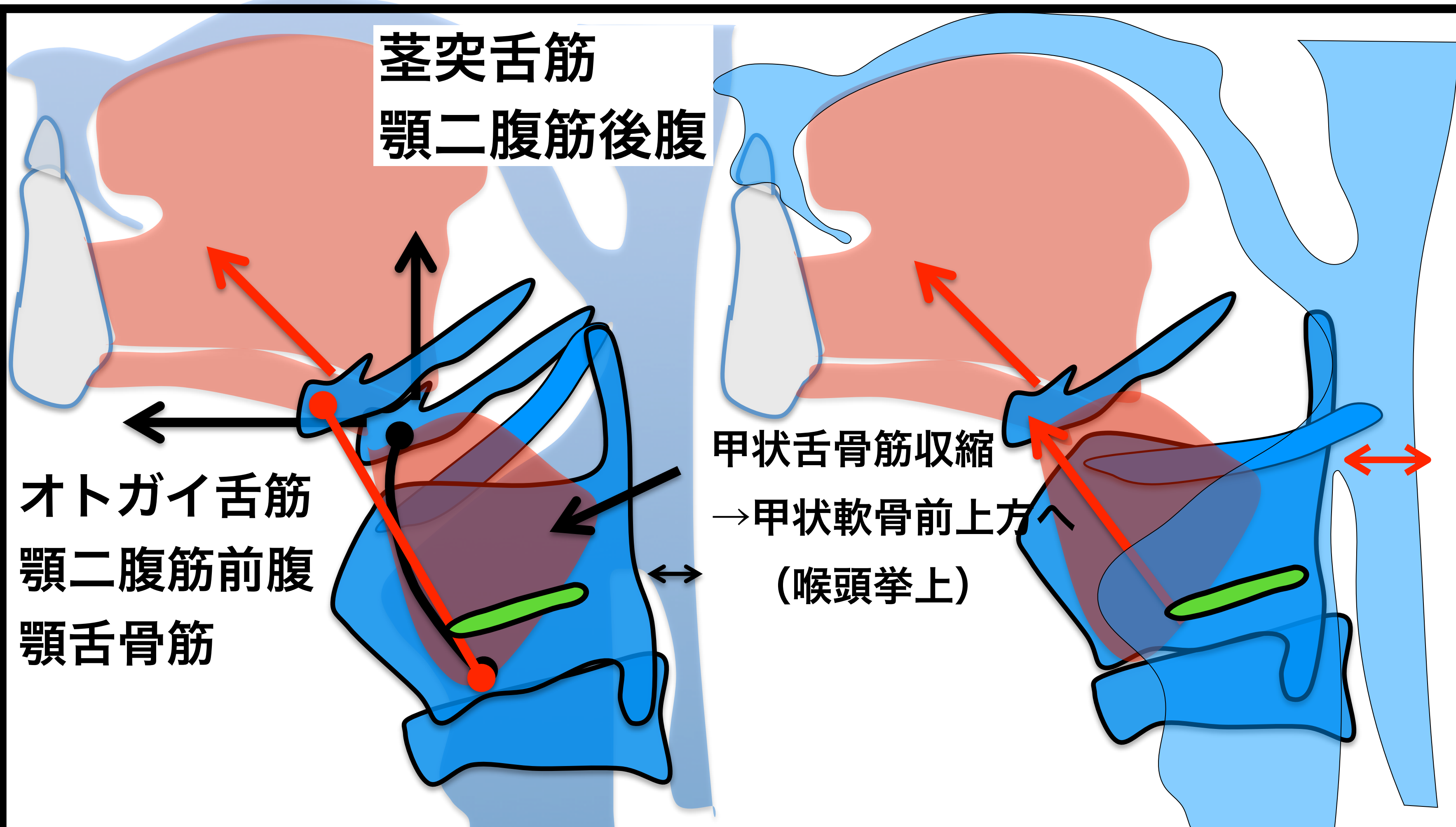


嚥下反射時に甲状軟骨（喉頭）を挙上する

① 喉頭挙上（下顎が安定した状態にて）

→ 舌骨上筋群 → 舌骨前上方へ → **甲状舌骨筋収縮** → 甲状軟骨挙上

（喉頭）



② 食道入口部開大

甲状舌骨筋

→ 輪状咽頭筋弛緩

③ 声帯閉鎖

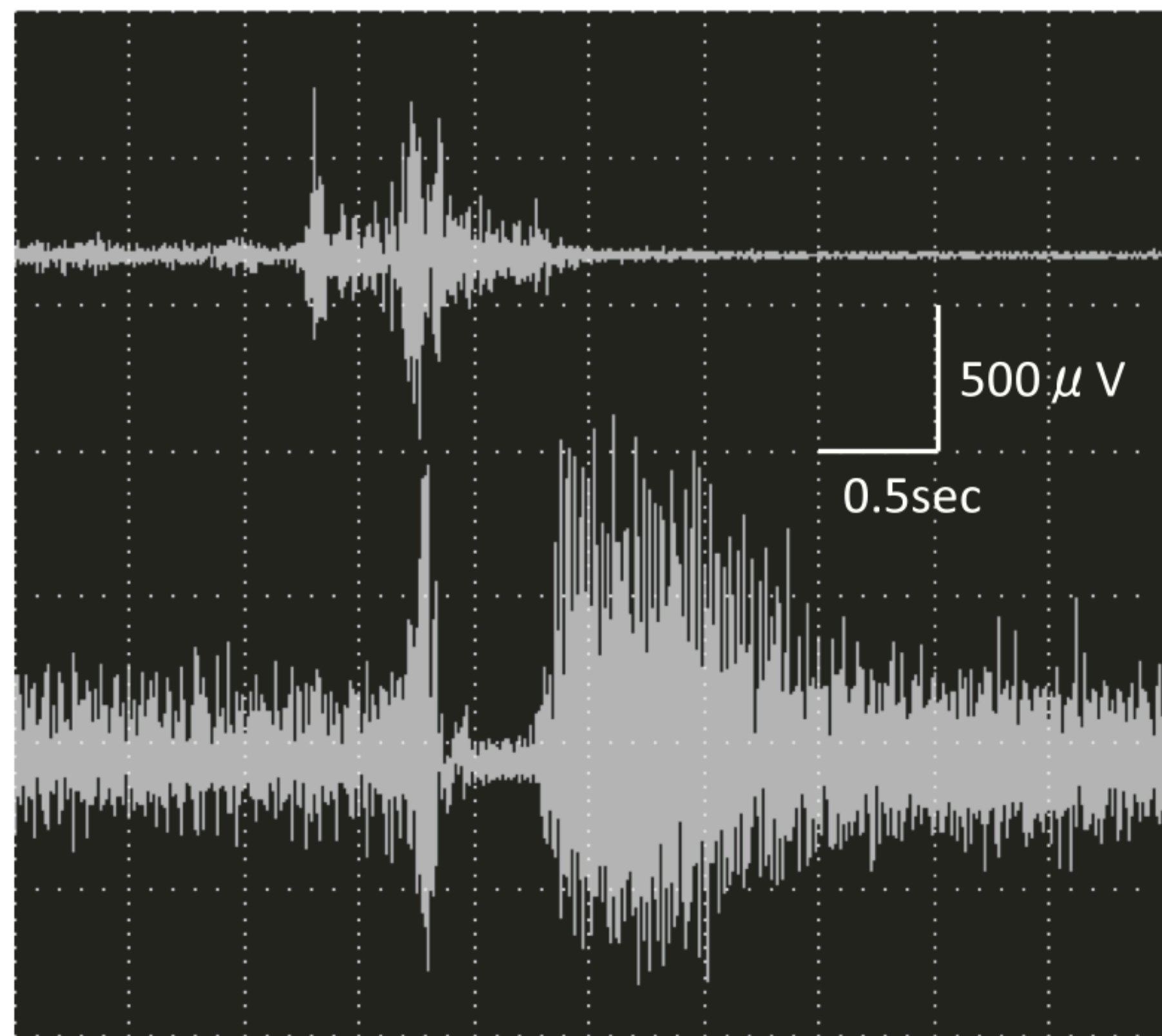
④ 喉頭（前庭）閉鎖

喉頭蓋反転



舌骨上筋群・甲状舌骨筋・輪状咽頭筋の筋電図について

舌骨上筋群

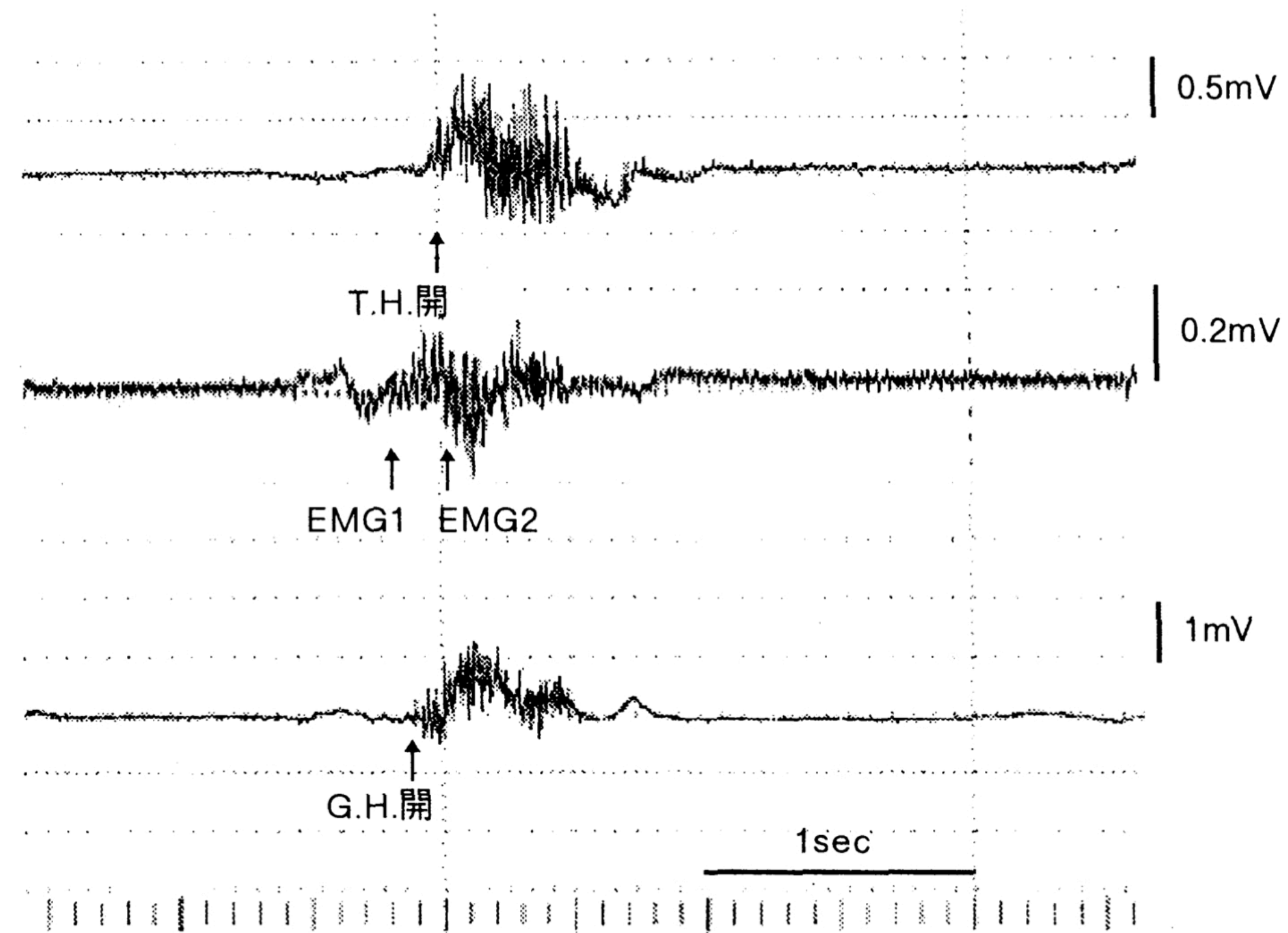


輪状咽頭筋

甲状舌骨筋
筋電図

舌骨上筋群
表面筋電図

オトガイ舌骨筋
筋電図



(T.H.開：甲状舌骨筋活動開始点、G.H.開：オトガイ舌骨筋活動開始点)

舌骨上筋群

オトガイ舌筋
オトガイ舌骨筋
顎二腹筋



甲状舌骨筋

舌骨下筋群

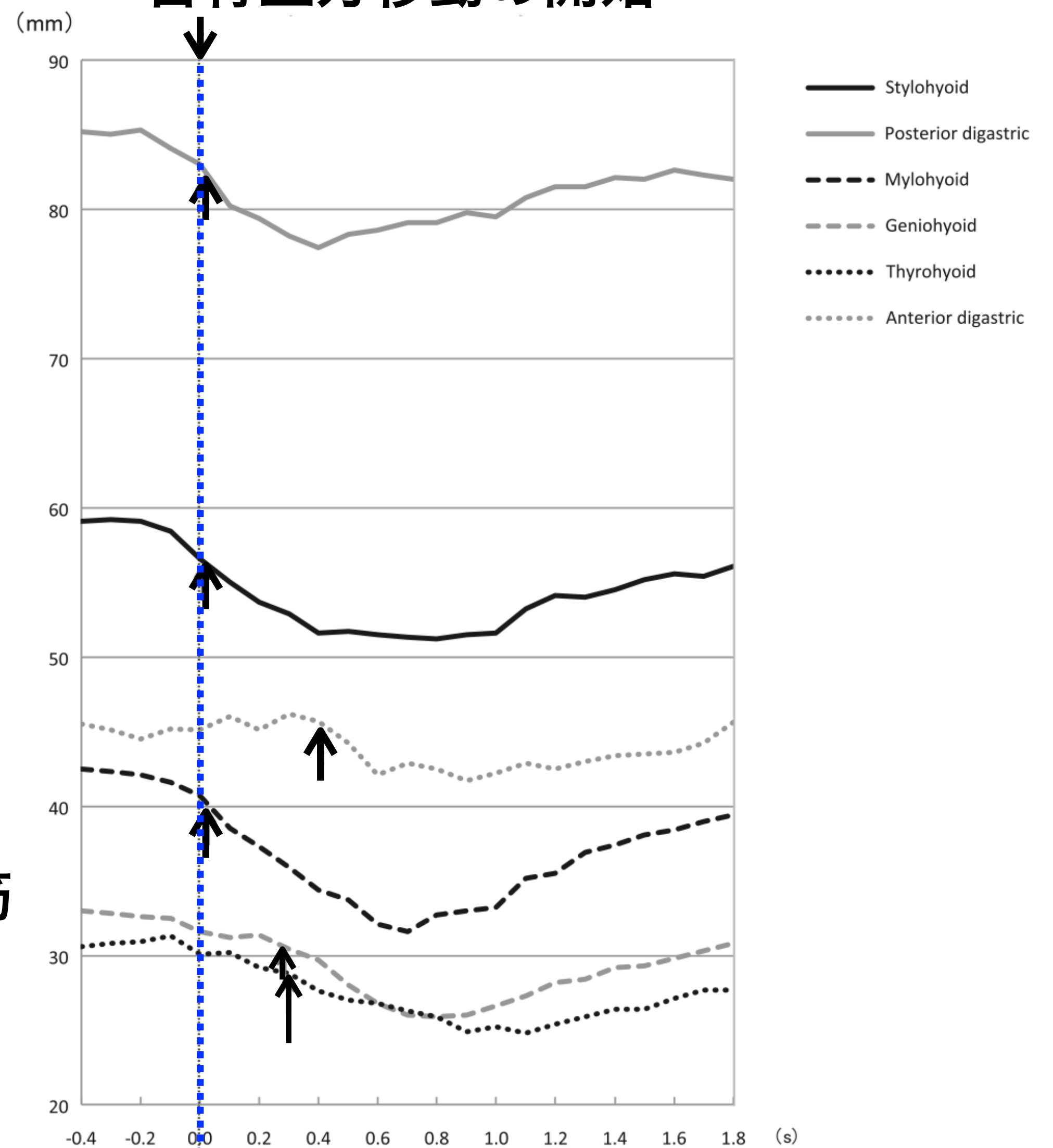


輪状咽頭筋弛緩



舌骨上筋群・甲状舌骨筋の起始-停止長の変化

舌骨上方移動の開始



顎二腹筋後腹

茎突舌骨筋

顎二腹筋前腹

顎舌骨筋

オトガイ舌骨筋

甲状舌骨筋

舌骨の上方移動距離

舌骨の前方移動距離

茎突舌骨筋・顎二腹筋後腹
 ・顎舌骨筋の短縮開始

オトガイ舌骨筋・甲状舌骨筋
 ・顎二腹筋前腹の短縮開始

Takeshi Okada,^{1,2} Yoichiro Aoyagi,¹ Yoko Inamoto,³ Eiichi Saitoh,¹ Hitoshi Kagaya,¹ Seiko Shibata,¹ Kikuo Ota,³ and Koichiro Ueda²
 Dynamic change in hyoid muscle length associated with trajectory of hyoid bone during swallowing: analysis using 320-row area detector computed tomography

J Appl Physiol 115: 1138–1145, 2013.



舌骨を元の状態に戻す (ブレーキ：遠心性収縮)

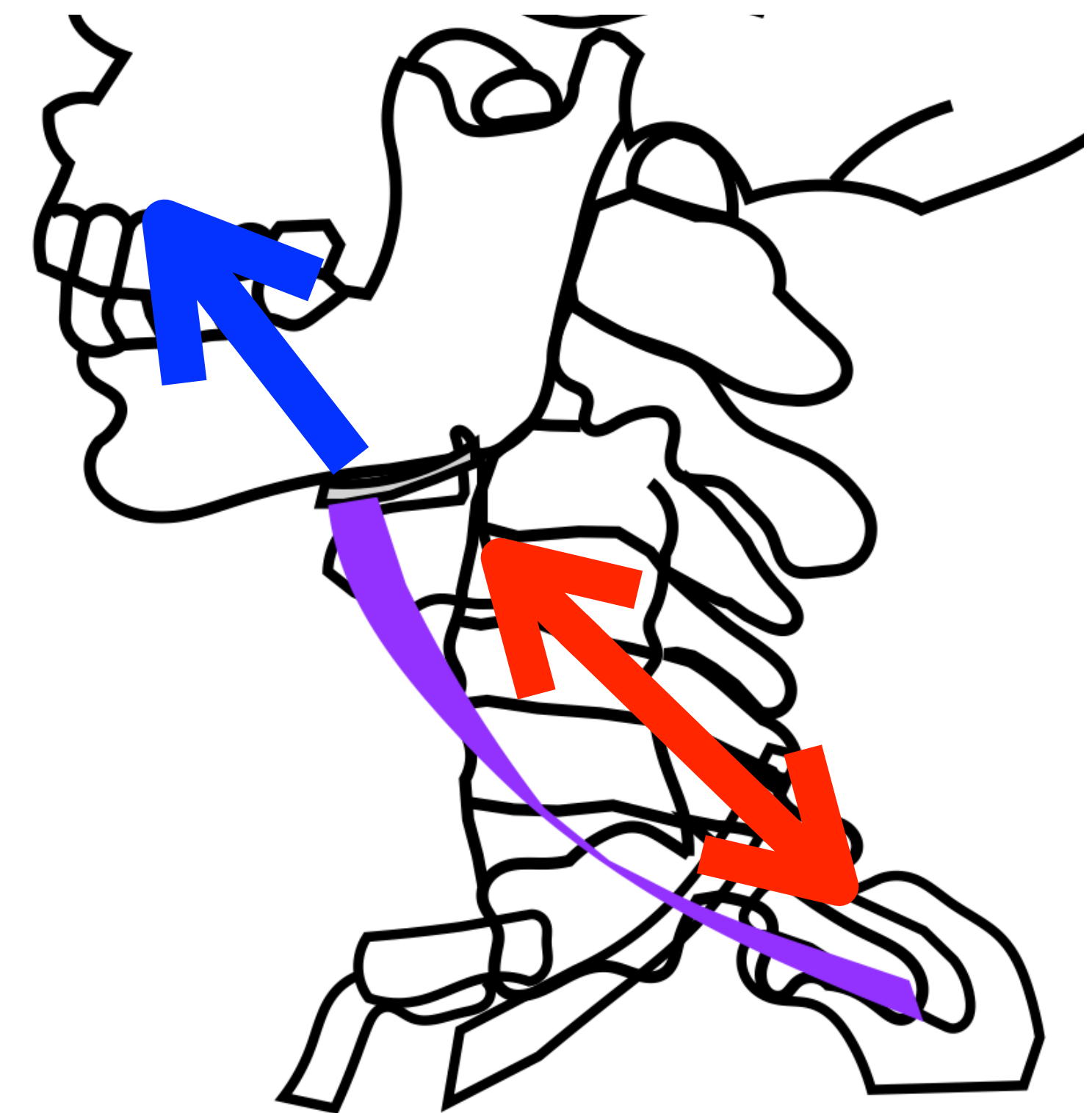
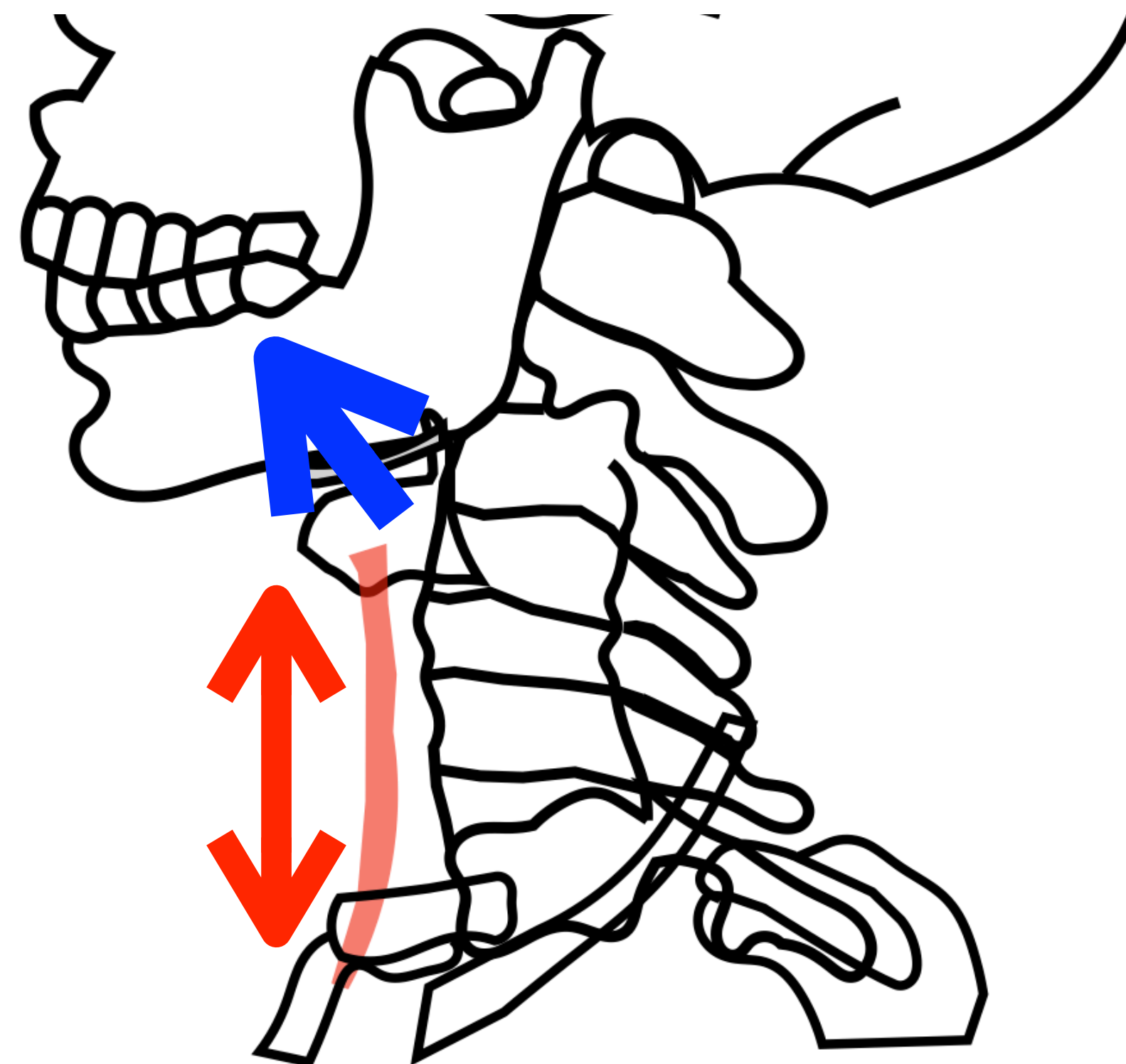
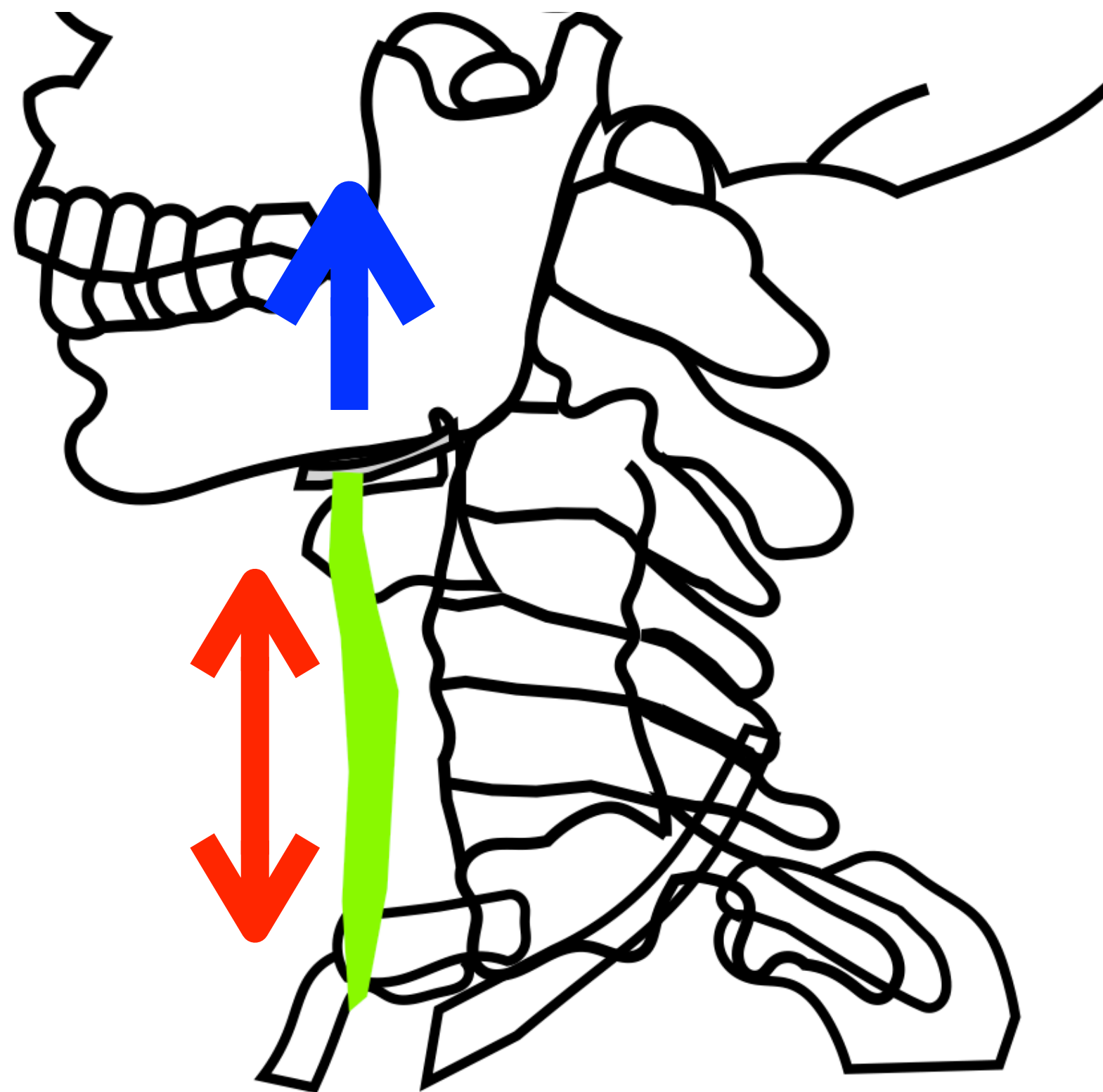
舌骨上筋群
(先行的に活動)



舌骨下筋群

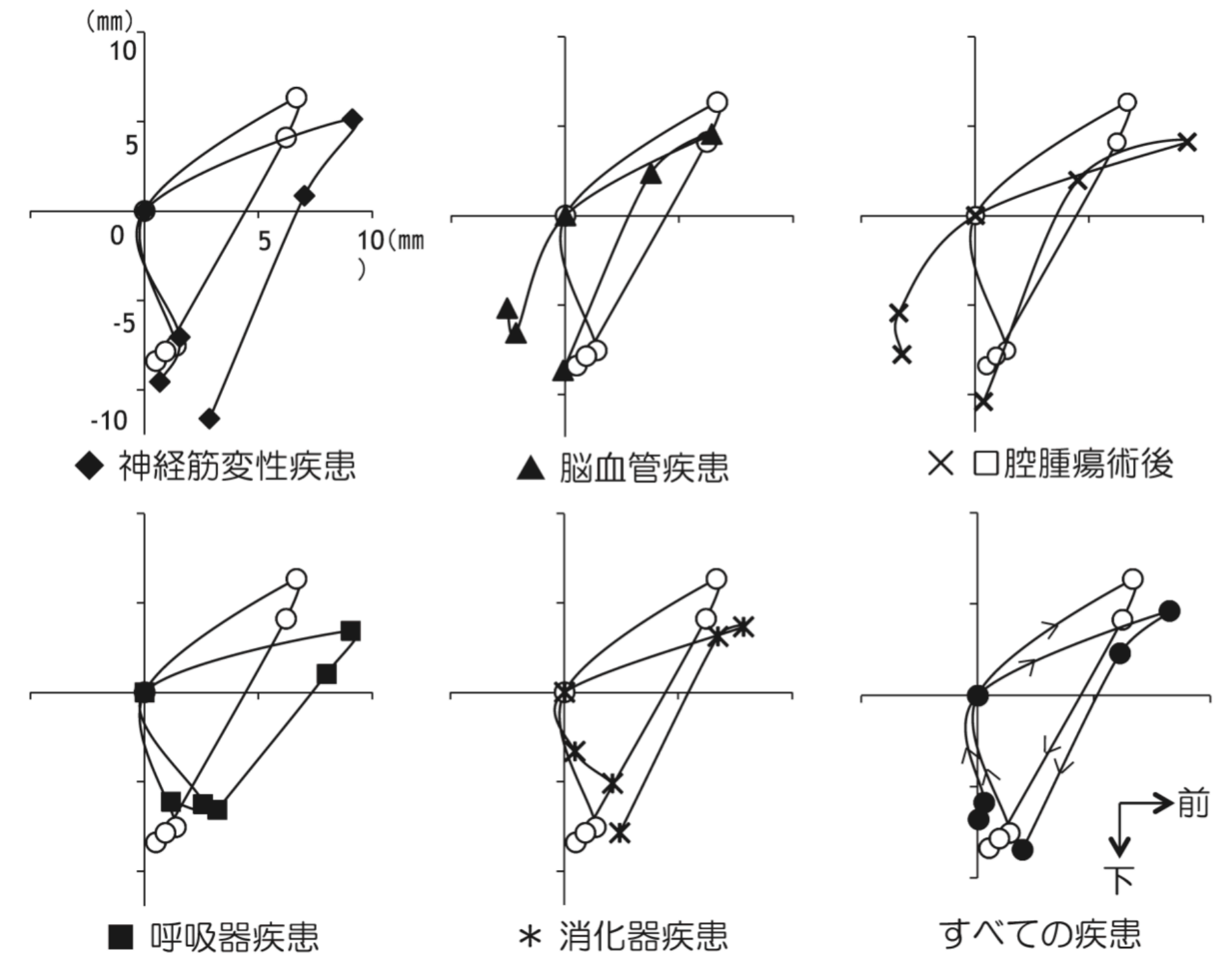
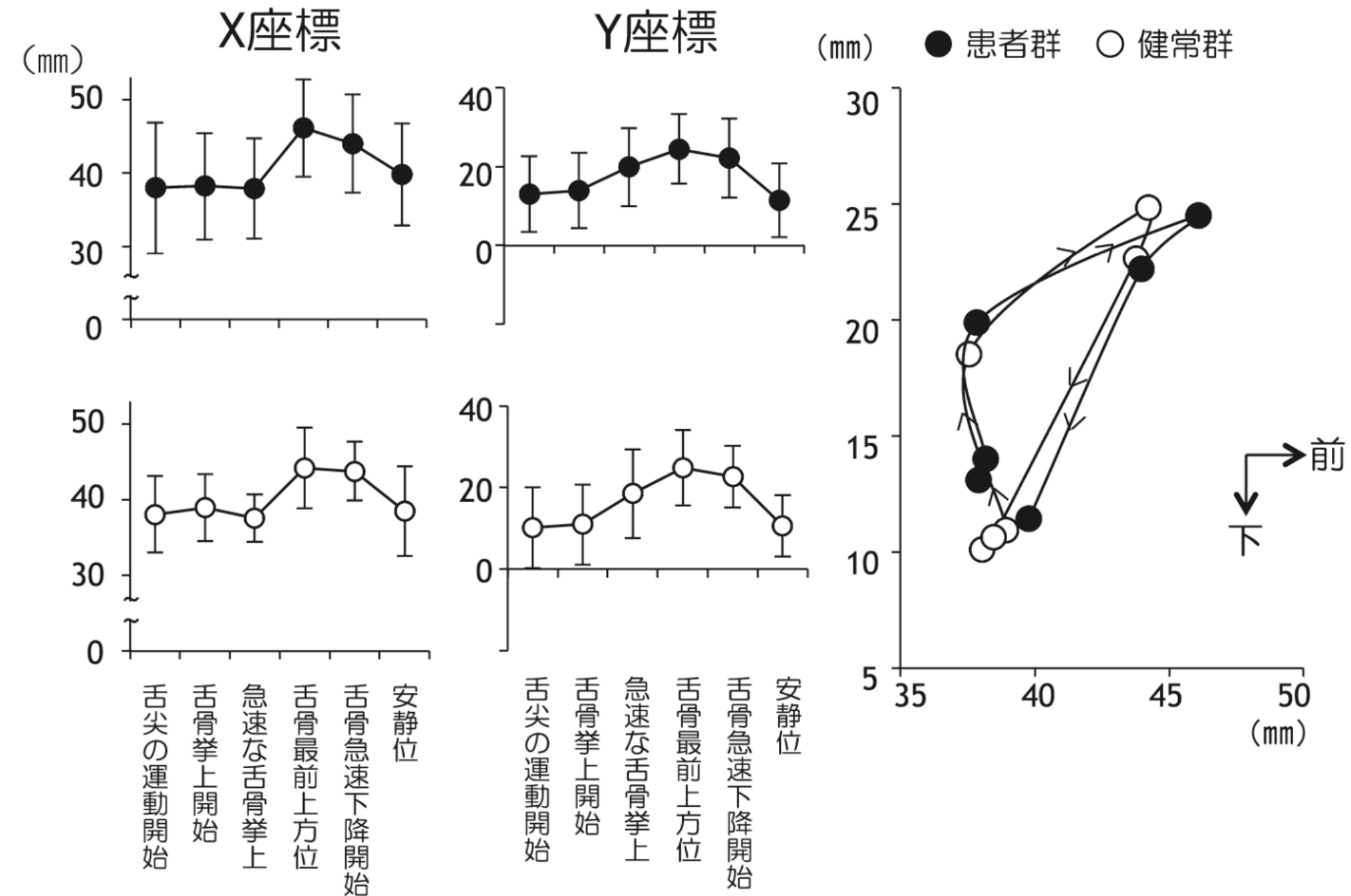
求心性収縮

遠心性収縮





嚥下時における舌骨の運動様相



第4頸椎を原点とした舌骨運動の軌跡の比較

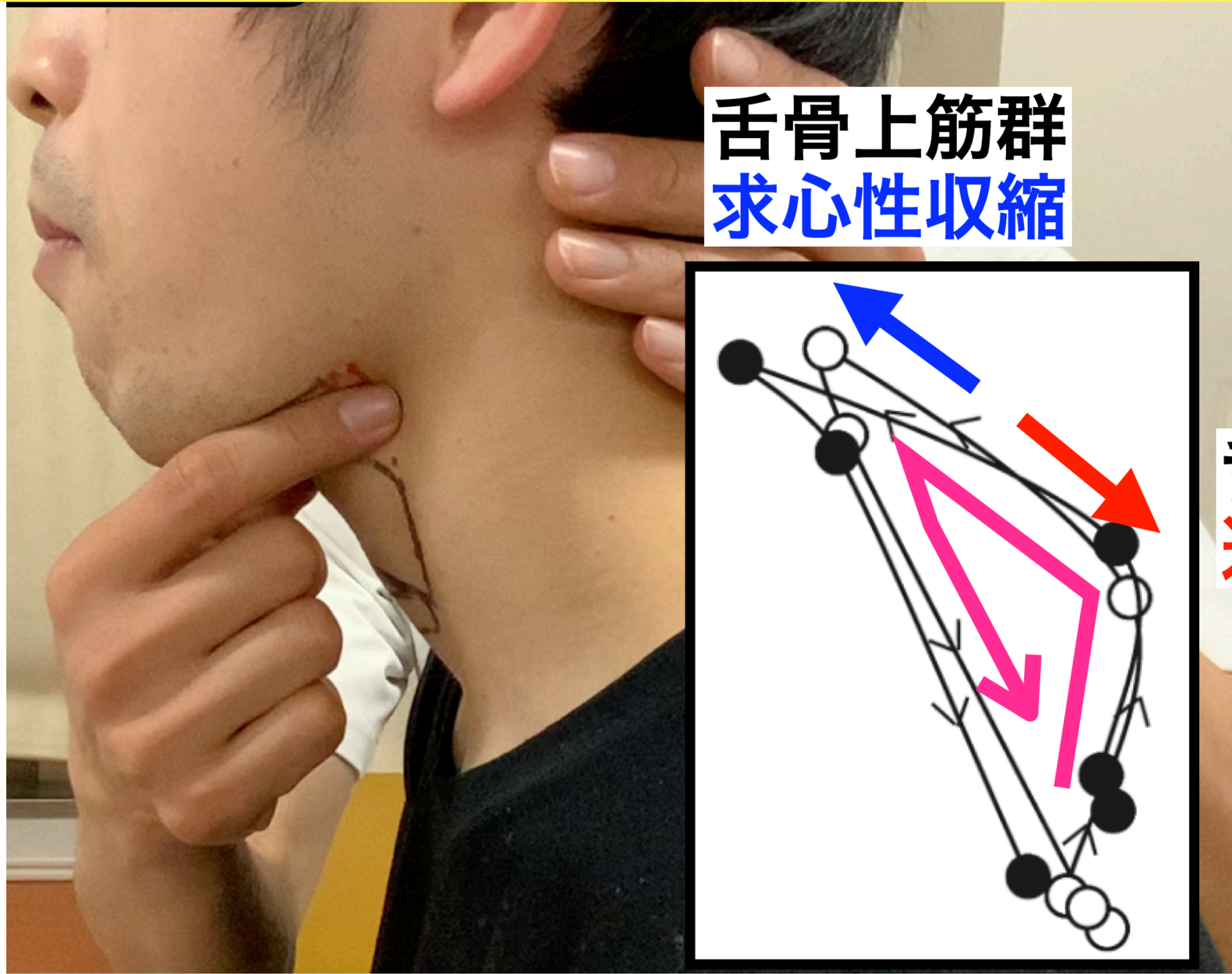
各計測項目における舌骨位のX座標 (左), Y座標 (中), および舌骨運動の矢状面の軌跡 (右). 嚥下反射惹起開始である急速な舌骨挙上位を原点とした疾患別の舌骨運動の矢状面の軌跡とその比較

Jin Magara :Spatial and temporal between swallow-related hyoid movement and bolus propulsion during swallowing:J.Jpn.Soc.Stomatognath.Funct.20:22-23,2013

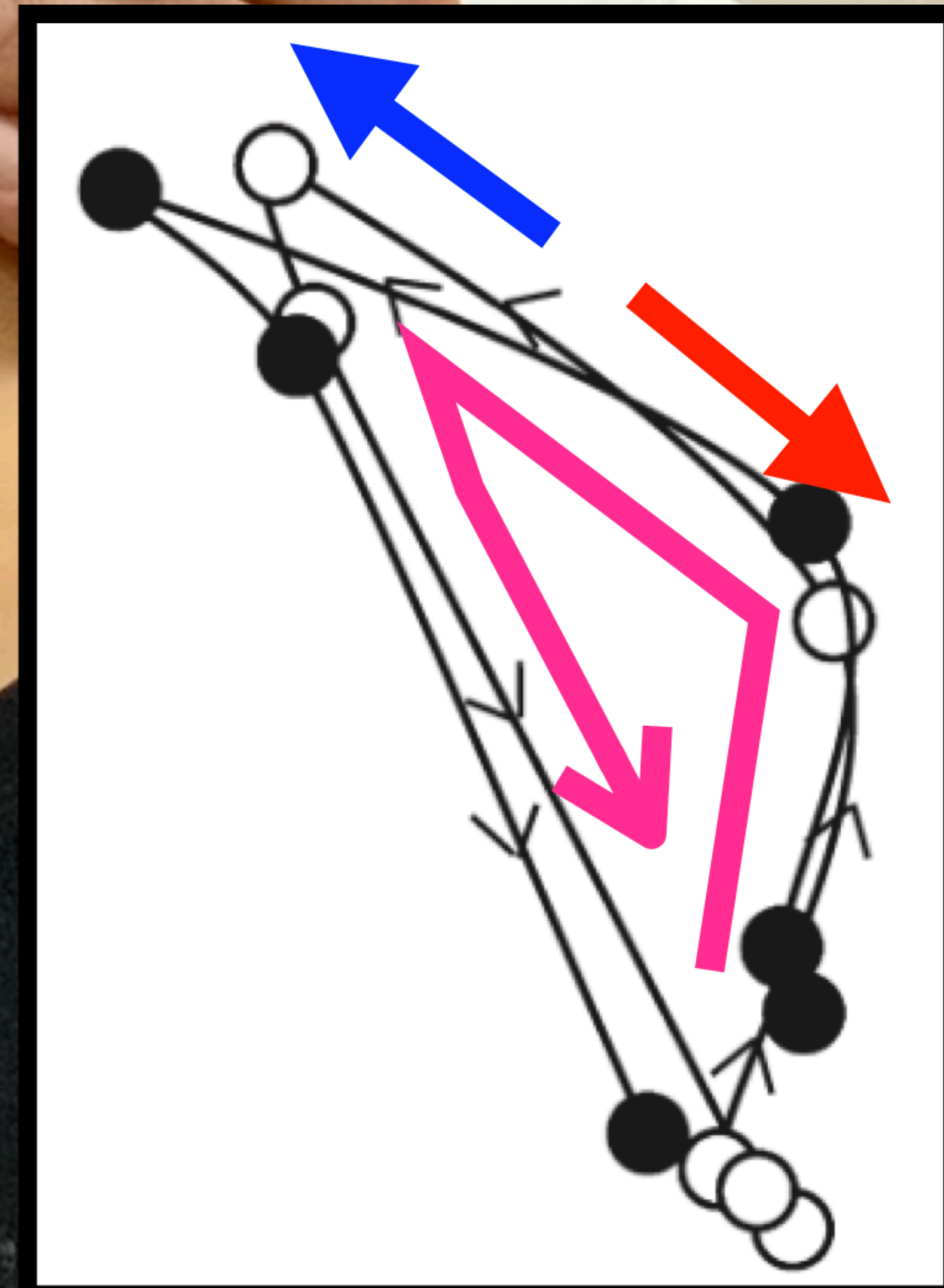
舌骨下筋群は、舌骨を『定位』するために重要な役割がある！



嚥下時における舌骨の運動様相



舌骨上筋群
求心性収縮



舌骨下筋群
遠心性収縮

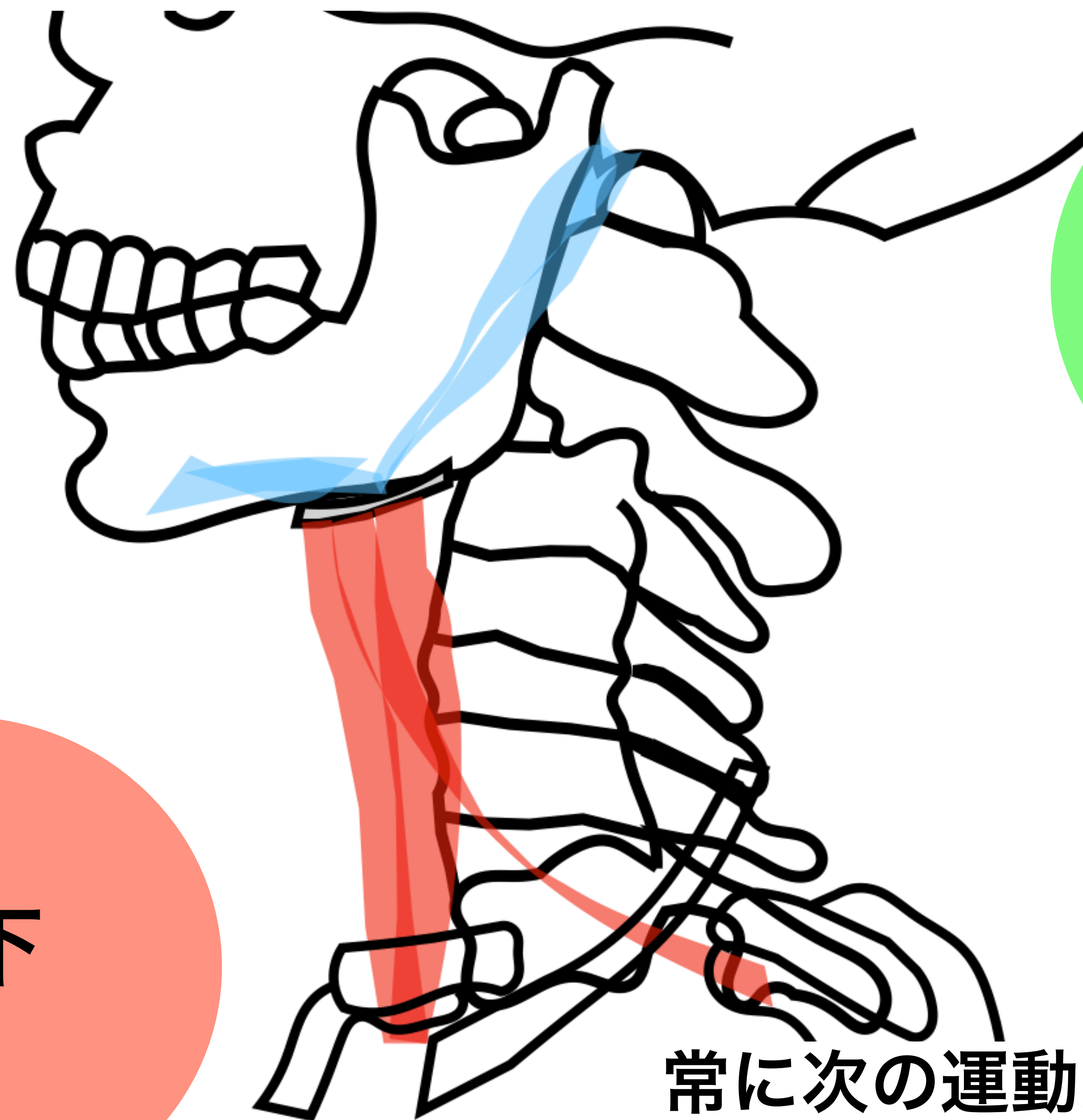


なぜ元の状態に戻す必要があるのか？

会話(発声)

呼吸

嚥下



常に次の運動ができるように『準備』できる構造になっている

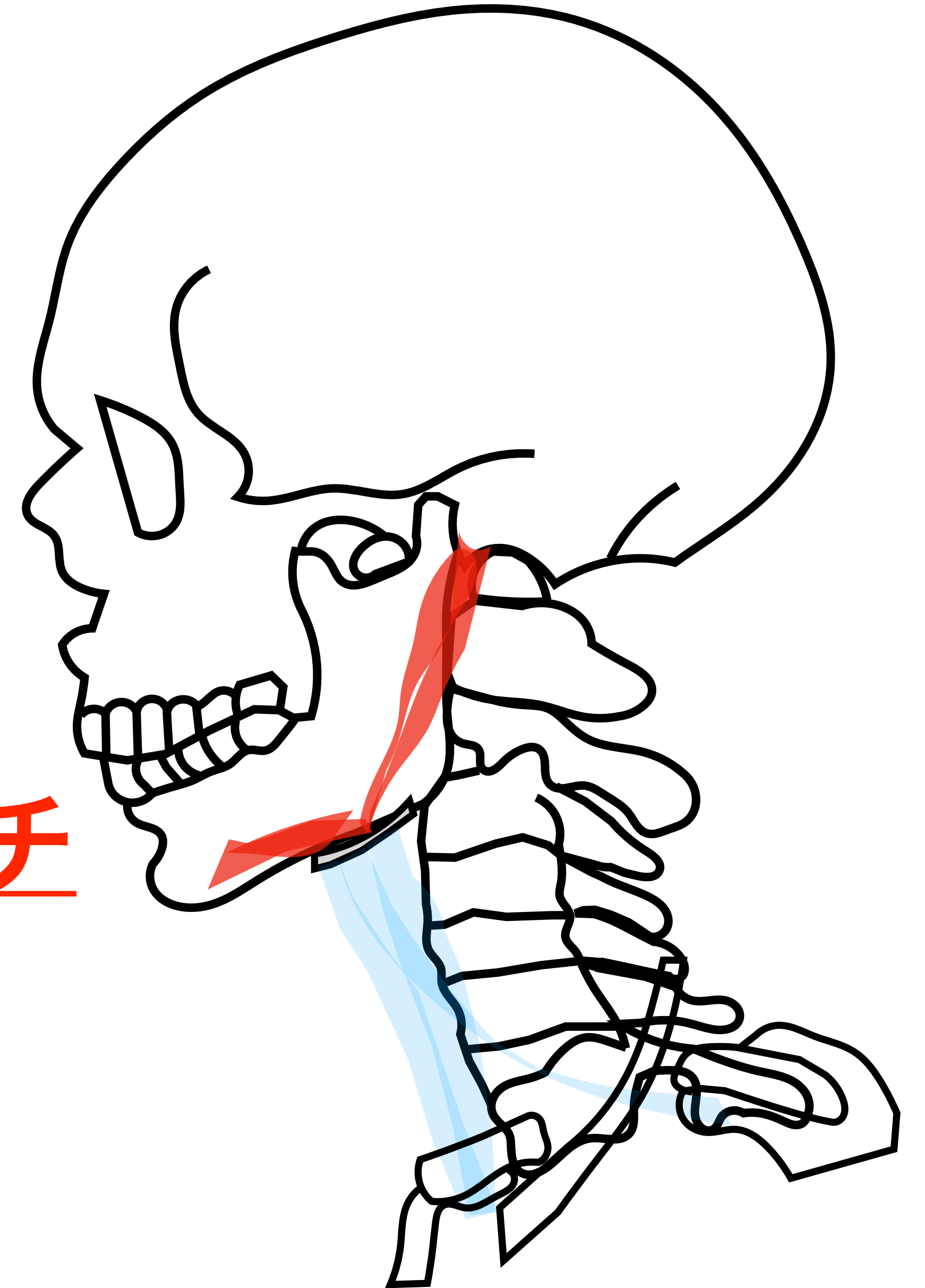


今回伝えたい事

①舌骨下筋群とは？（解剖・特徴）

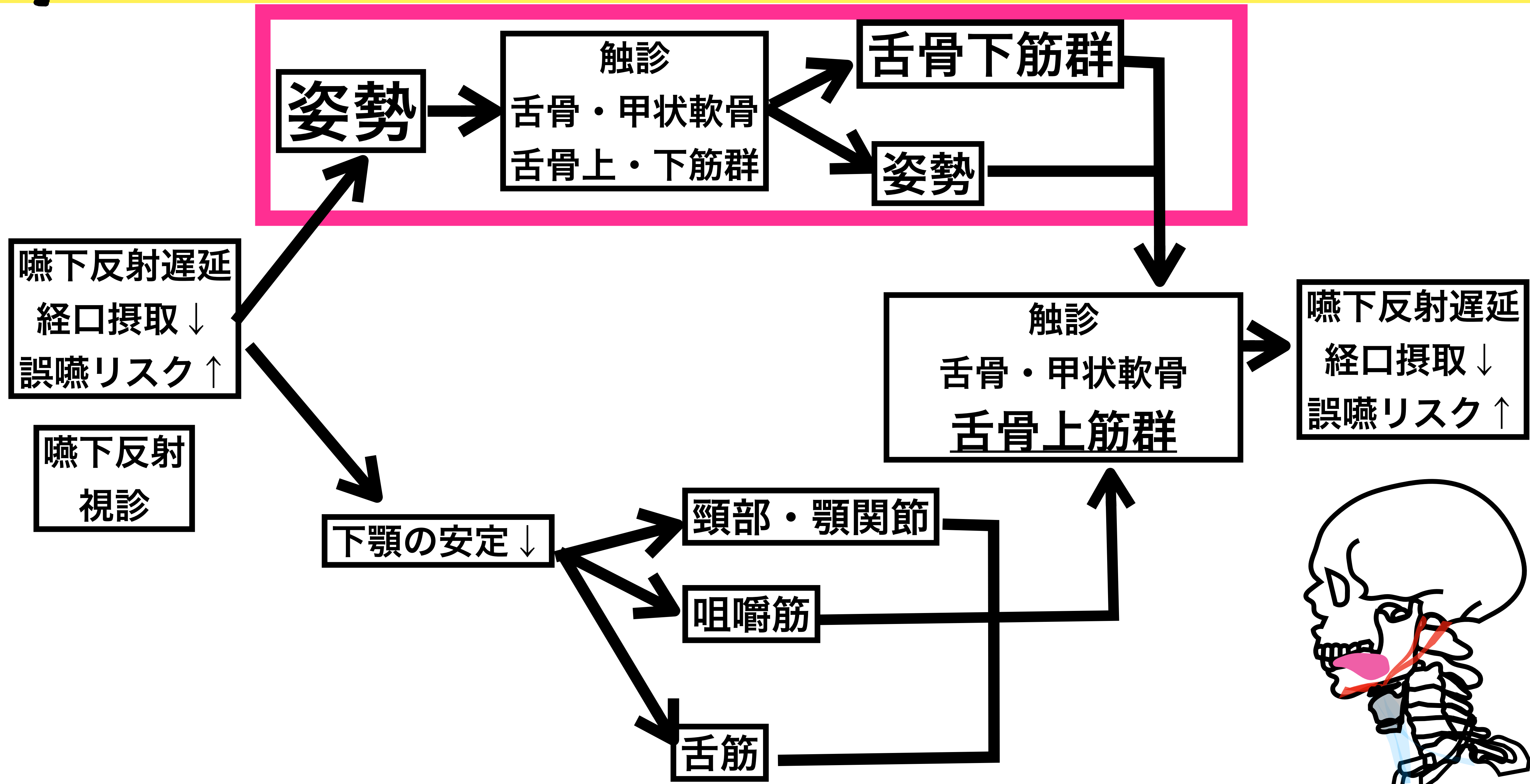
②舌骨下筋群の役割について

③機能解剖から
舌骨下筋群へのアプローチ






機能解剖から舌骨下筋群への治療アプローチ






機能解剖から舌骨下筋群への治療アプローチ (文献解釈)

気管切開




舌骨下筋群を切離

(胸骨舌骨筋・甲状舌骨筋・肩甲舌骨筋)




唾液嚥下 (嚥下反射遅延) 改善




舌骨下筋群を切離

(胸骨舌骨筋・甲状舌骨筋・肩甲舌骨筋)



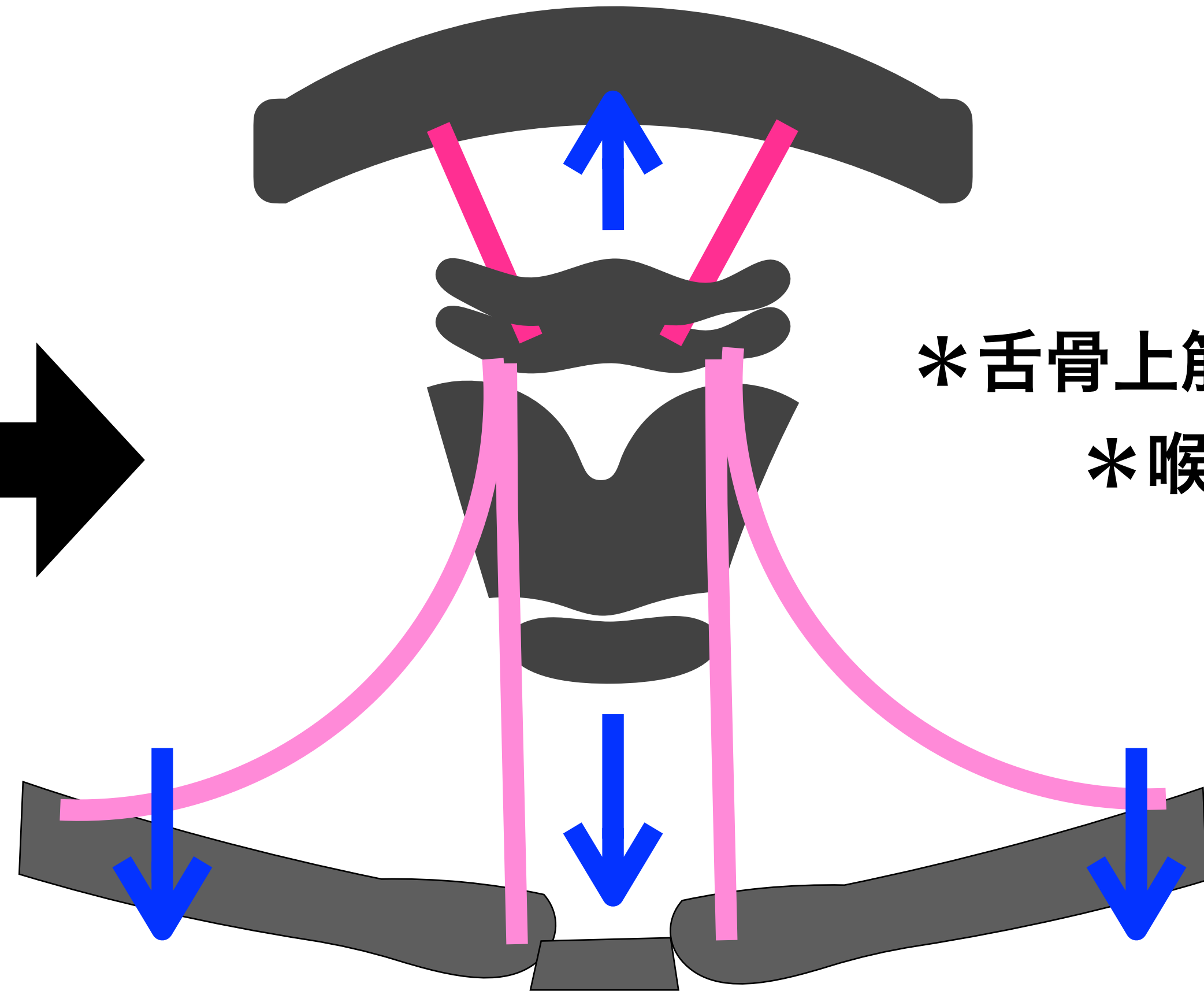
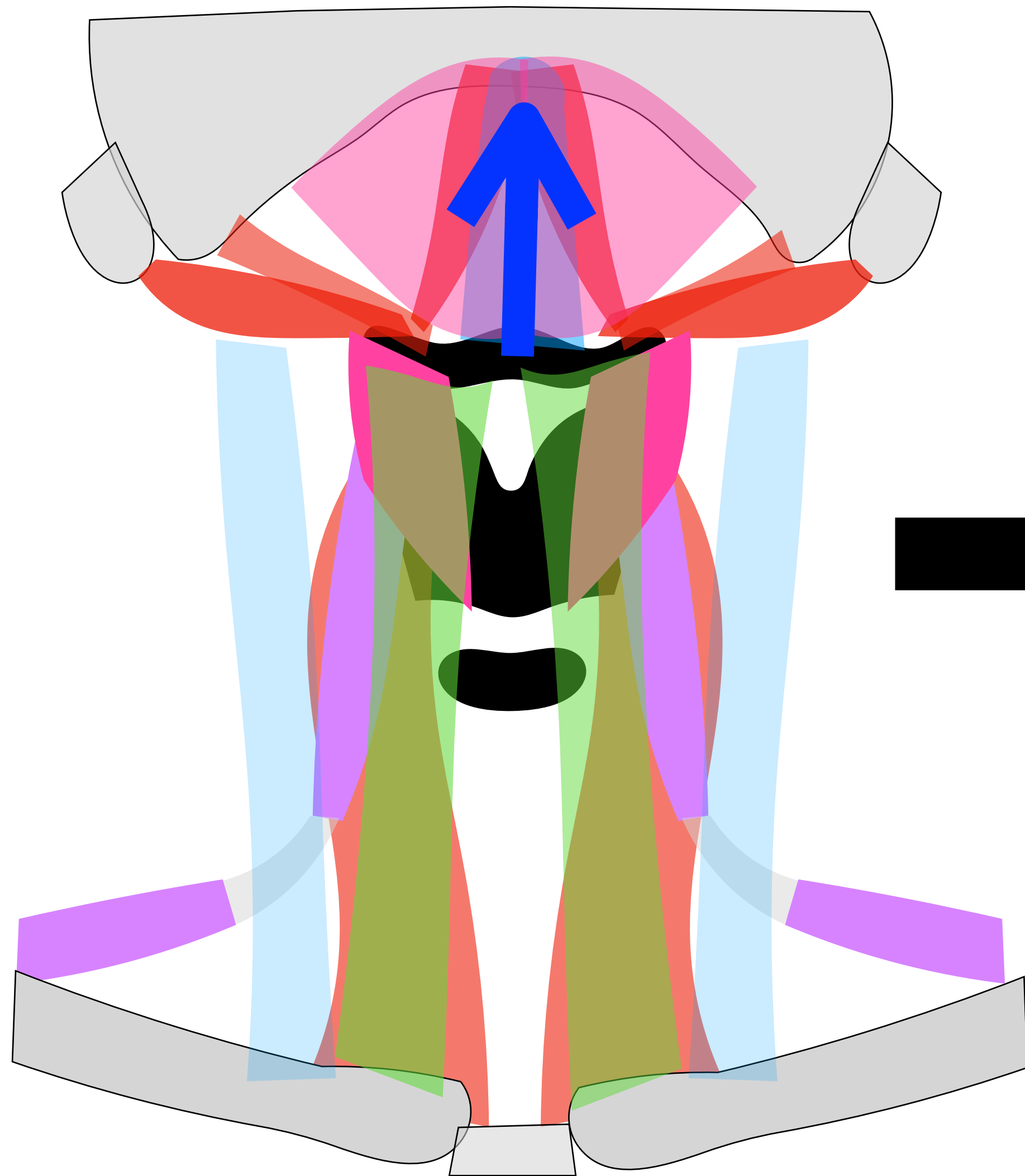
嚥下反射には影響なし

廃用・呼吸疾患による舌骨下筋群の粘弾性↓短縮がある場合
→嚥下反射に影響あり



嚥下反射遅延の原因について

舌骨下筋群の影響（姿勢・呼吸）



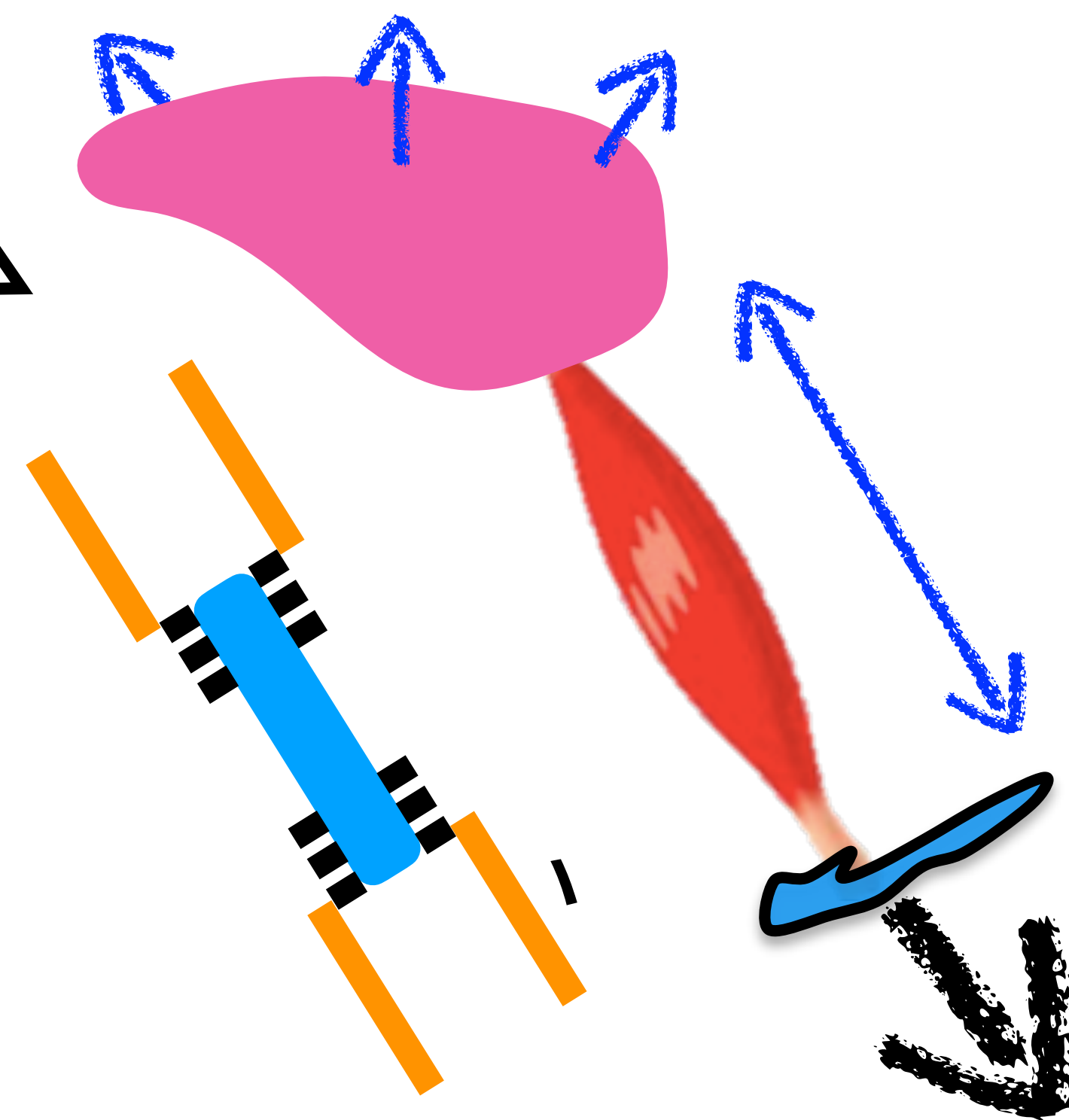
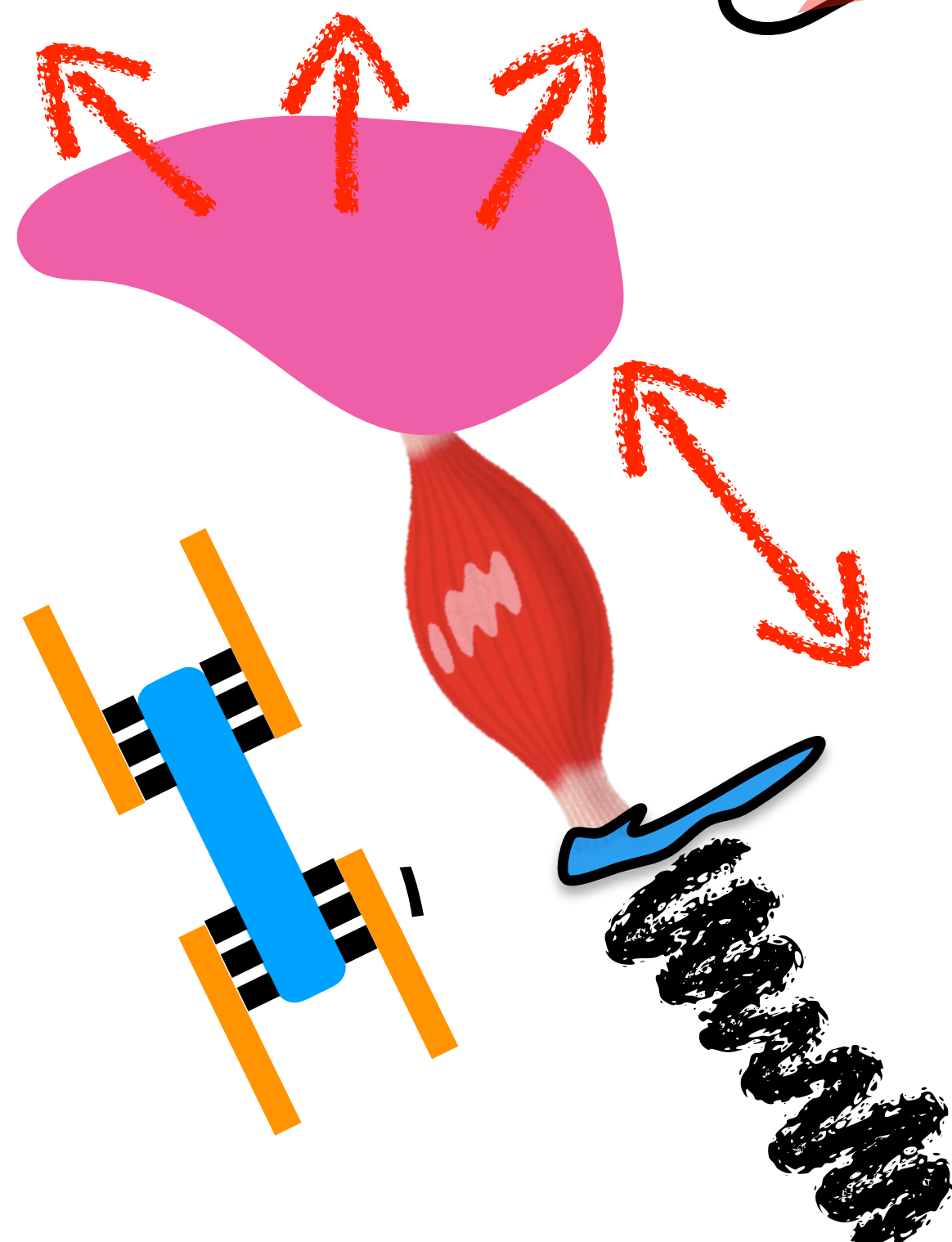
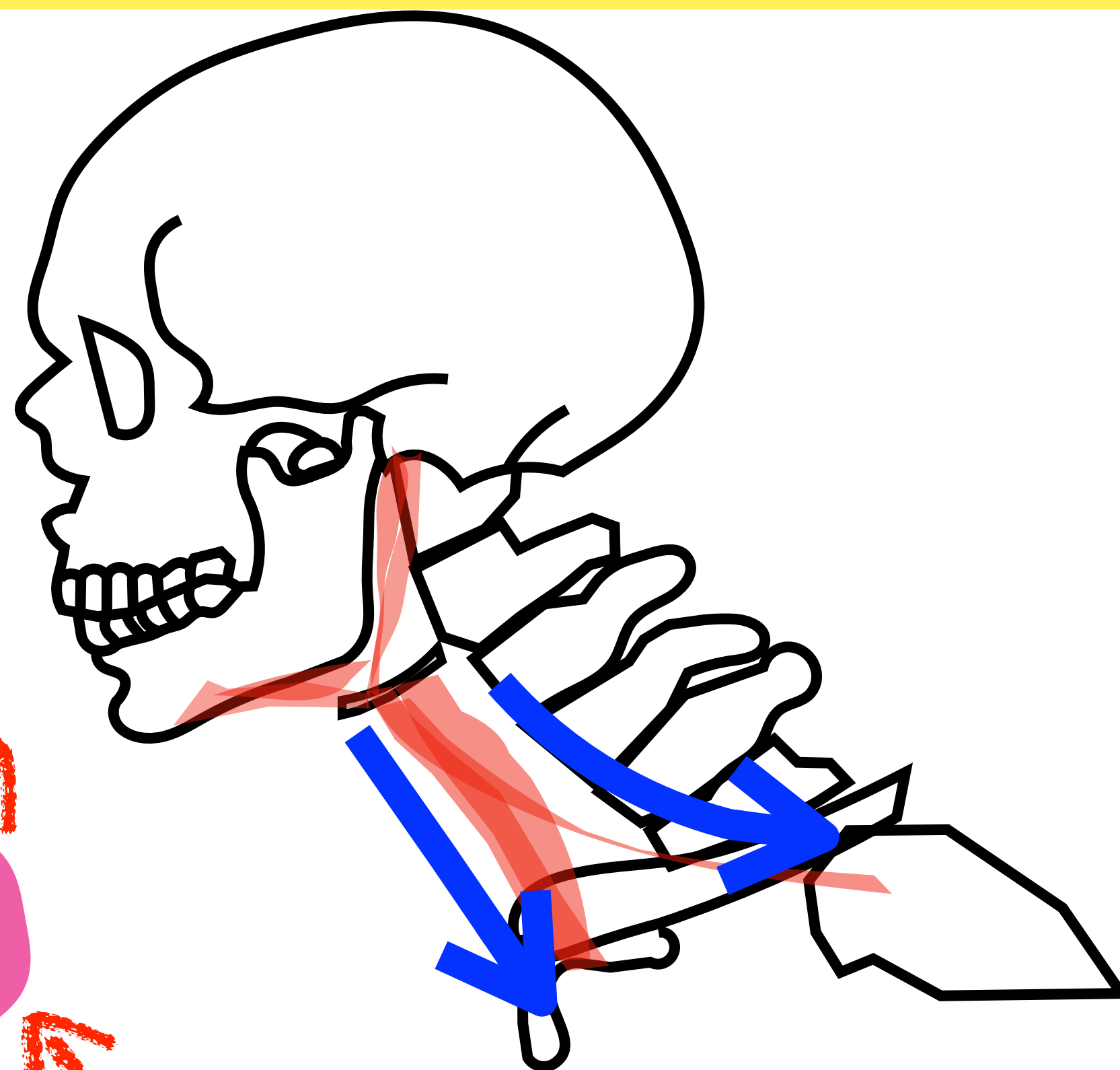
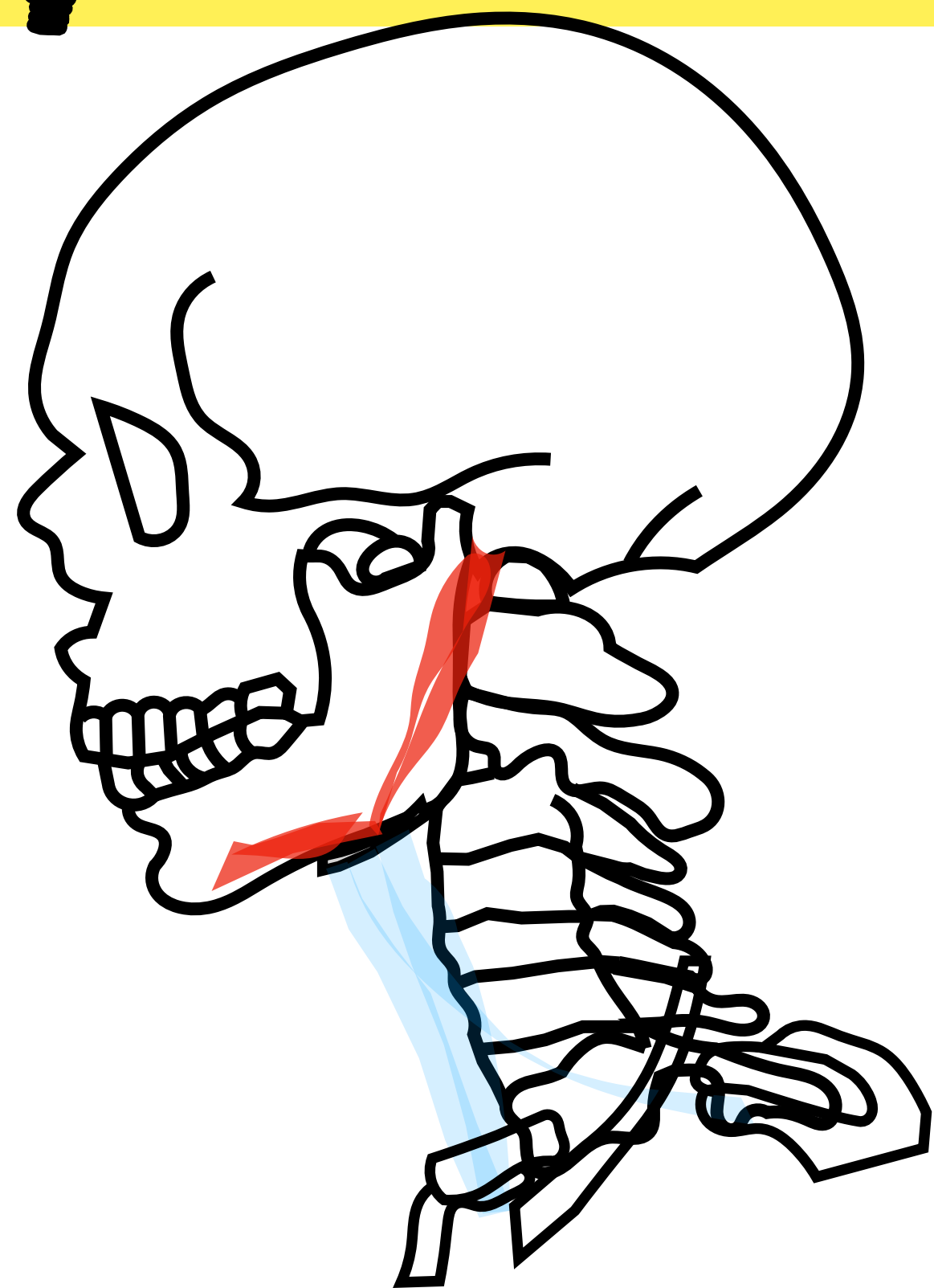
*舌骨上筋群が過剰収縮

*喉頭挙上↓

*不良姿勢・呼吸による原因



姿勢と舌骨上下筋群・舌筋の関係性






舌骨下筋群への治療アプローチの講師の考え


舌骨上筋群

オトガイ舌筋
オトガイ舌骨筋
顎二腹筋



甲状舌骨筋


舌骨下筋群



輪状咽頭筋弛緩

舌骨上筋群

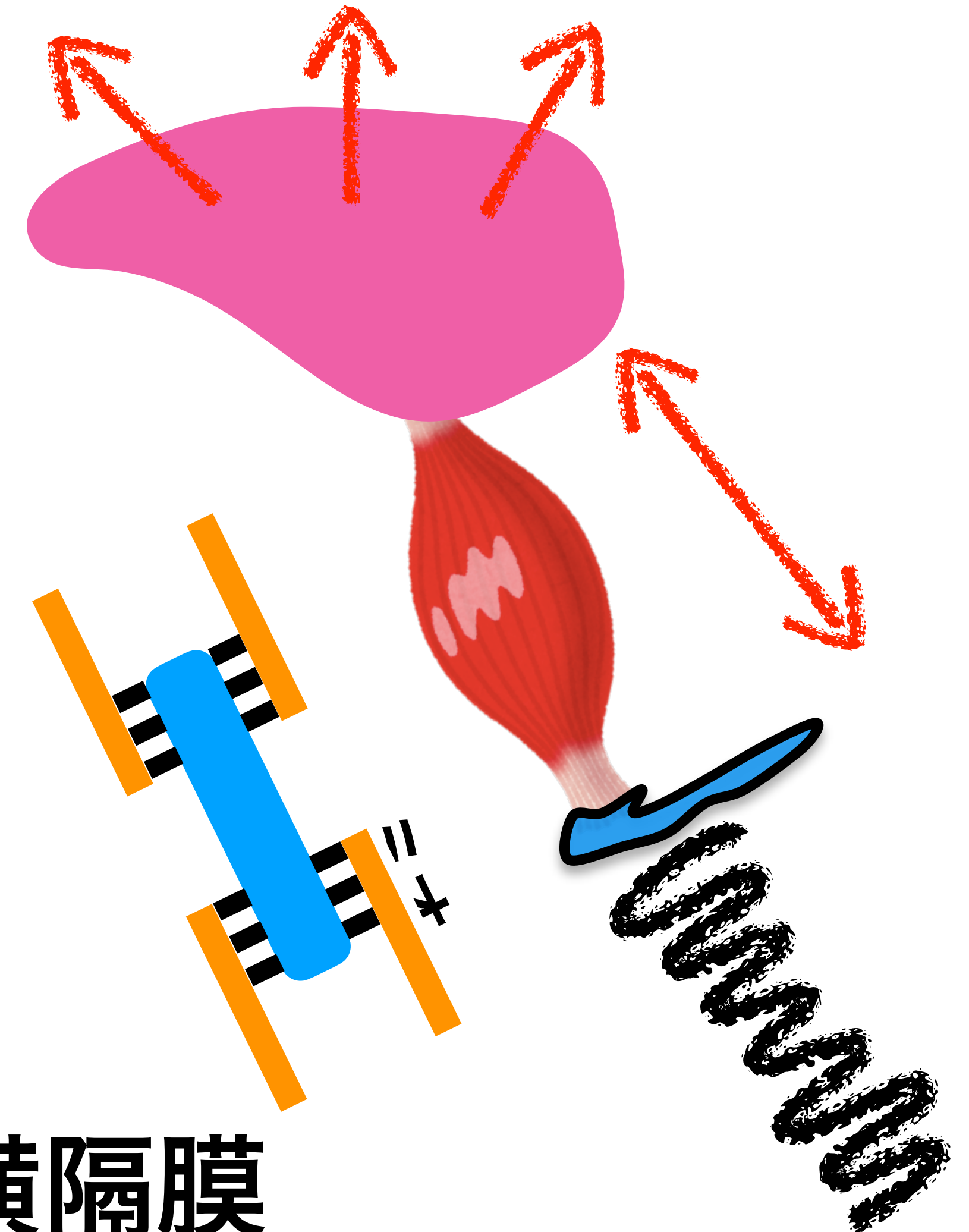
(先行的に活動)



舌骨下筋群

求心性収縮

遠心性収縮



舌骨下筋群 → 気管前筋膜 → 胸内筋膜 → 横隔膜



機能解剖から舌骨下筋群への治療アプローチ (まとめ)

